UNIVERZITA PARDUBICE

FAKULTA ZDRAVOTNICKÝCH STUDIÍ

BAKALÁŘSKÁ PRÁCE

2022 Adéla Švecová

Univerzita Pardubice

Fakulta zdravotnických studií

Vytvoření manuálu snímkování dolní končetiny

Bakalářská práce

2022 Adéla Švecová

Univerzita Pardubice
Fakulta zdravotnických studií
Akademický rok: 2020/2021

ZADÁNÍ BAKALÁŘSKÉ PRÁCE

(projektu, uměleckého díla, uměleckého výkonu)

Jméno a příjmení:	**Adéla Švecová**
Osobní číslo:	**Z19050**
Studijní program:	**B5345 Specializace ve zdravotnictví**
Studijní obor:	**Radiologický asistent**
Téma práce:	**Vytvoření manuálu snímkování dolní končetiny**
Téma práce anglicky:	**Practical Manual for Lower Limb Bone Imaging**
Zadávající katedra:	**Katedra klinických oborů**

Zásady pro vypracování

1. Studium literatury, sběr informací a popis současného stavu řešené problematiky.
2. Stanovení cílů a metodiky práce.
3. Příprava a realizace průzkumného šetření dle stanovené metodiky.
4. Analýza a interpretace získaných dat.
5. Zhodnocení výsledků práce.

Rozsah pracovní zprávy:	**35 stran**
Rozsah grafických prací:	**dle doporučení vedoucího**
Forma zpracování bakalářské práce:	**tištěná/elektronická**

Seznam doporučené literatury:

FIALA, Pavel, Jiří VALENTA a Lada EBERLOVÁ, 2015. *Stručná anatomie člověka*. Univerzita Karlova: Karolinum. ISBN 978-80-246-2693-2.
HUDÁK, Radovan a David KACHLÍK, 2015. *Memorix anatomie*. 3. vyd. Praha: TRITON. ISBN 978-80-7387-959-4.
KUBINYI, Jozef, Jozef SABOL a Andrej VONDRÁK, 2018. *Principy radiační ochrany v nukleární medicíně*. Praha: Grada. ISBN 978-80-271-0168-9.
MALÍKOVÁ, Hana, 2019. *Základy radiologie a zobrazovacích metod*. Univerzita Karlova: Karolinum. ISBN 978-80-246-4036-5.
SEIDL, Zdeněk, Andrea BURGETOVÁ a Eva HOFFMANNOVÁ, 2012. *Radiologie pro studium i praxi*. Praha: Grada. ISBN 978-80-247-4108-6.

Vedoucí bakalářské práce:	**Mgr. Zdeňka Vilasová, Ph.D.** Katedra klinických oborů
Datum zadání bakalářské práce:	**1. prosince 2020**
Termín odevzdání bakalářské práce:	**28. dubna 2022**

L.S.

doc. Ing. Jana Holá, Ph.D. v.r.
děkanka

Mgr. Jan Pospíchal, Ph.D. v.r.
vedoucí katedry

V Pardubicích dne 14. března 2022

PROHLÁŠENÍ AUTORA

Prohlašuji:

Práci s názvem „Vytvoření manuálu snímkování dolní končetiny“ jsem vypracovala samostatně. Veškeré literární prameny a informace, které jsem v práci využila, jsou uvedeny v seznamu použité literatury.

Byla jsem seznámena s tím, že se na moji práci vztahují práva a povinnosti vyplývající ze zákona č. 121/2000 Sb., o právu autorském, o právech souvisejících s právem autorským a o změně některých zákonů (autorský zákon), ve znění pozdějších předpisů, zejména se skutečností, že Univerzita Pardubice má právo na uzavření licenční smlouvy o užití této práce jako školního díla podle § 60 odst. 1 autorského zákona, a s tím, že pokud dojde k užití této práce mnou nebo bude poskytnuta licence o užití jinému subjektu, je Univerzita Pardubice oprávněna ode mne požadovat přiměřený příspěvek na úhradu nákladů, které na vytvoření díla vynaložila, a to podle okolností až do jejich skutečné výše.

Beru na vědomí, že v souladu s § 47b zákona č. 111/1998 Sb., o vysokých školách a o změně a doplnění dalších zákonů (zákon o vysokých školách), ve znění pozdějších předpisů, a směrnicí Univerzity Pardubice č. 7/2019 Pravidla pro odevzdávání, zveřejňování a formální úpravu závěrečných prací, ve znění pozdějších dodatků, bude práce zveřejněna prostřednictvím Digitální knihovny Univerzity Pardubice.

V Pardubicích dne 25. 4. 2022

Adéla Švecová v.r.

PODĚKOVÁNÍ

Na tomto místě bych chtěla poděkovat mé vedoucí bakalářské práce Mgr. Zdeňce Vilasové, Ph.D. za odborné vedení a za vstřícnost při vypracovávání této práce. Dále bych chtěla poděkovat také všem respondentům s vyplněním dotazníků, které mi vypomohly k vypracování praktické části. V neposlední řadě patří obrovské díky mým kamarádkám, příteli a hlavně rodině, kteří mě po celou dobu mého studia vždy podporovali.

ANOTACE

Bakalářská práce se zabývá vytvořením manuálu na snímkování dolní končetiny. V teoretické části jsou zahrnuty informace o rentgenovém záření, o ochraně pacienta před ionizujícím zářením, anatomie dolní končetiny a jsou popsány projekce na snímkování dolní končetiny, které jsou doloženy i obrázky s nastavováním pacienta. V praktické části jsou uvedeny grafické výsledky dotazníkového šetření.

KLÍČOVÁ SLOVA

Rentgenové záření, radiodiagnostika, skiagrafie, dolní končetina, projekce, dotazníkové šetření

TITLE

Practical manual for lower limb bone imaging.

ANNOTATION

This bachelor's thesis deals with the creation of a manual for imaging the lower limb. The theoretical part includes information about X-rays, protection of the patient from ionizing radiation, anatomy of the lower limb and projections for imaging the lower limb are described, which are also supported by pictures with patient settings. The practical part presents the graphical results of the questionnaire survey.

KEYWORDS

X-ray, radiodiagnostics, skiagraphy, lower limb, projections, questionnaire investigation

OBSAH

Úvod 15

1 Cíle a metody práce 16

1.1 Cíle teoretické části 16

1.2 Cíle praktické části 16

Teoretická část 17

2 Rentgenové záření 17

2.1 Objev rentgenového záření 17

2.2 Vznik rentgenového záření 17

2.3 Vlastnosti rentgenového záření 17

2.4 Radiační ochrana 18

2.4.1 Principy radiační ochrany 18

2.5 Skiagrafie 18

3 Anatomie dolní končetiny 19

3.1 Směry a roviny na lidském těle 19

3.2 Kostra pánevního pletence 20

3.3 Kostra volné dolní končetiny 21

4 Snímkování dolní končetiny 22

4.1 Příprava pacienta před vyšetřením 22

4.2 Ochrana pacienta před ionizujícím zářením 23

4.3 Projekce dolní končetiny 24

4.3.1 Pánev v předozadní (AP) projekci 24

4.3.2 Pánev v in-let (vchodové) projekci 25

4.3.3 Pánev v out-let (východové) projekci 26

4.3.4 Sakroiliakální (SI) skloubení v předozadní (AP) šikmé projekci 27

4.3.5 Sakroiliakální (SI) skloubení v zadopřední (PA) projekci – srovnávací 28

4.3.6 Kyčelní kloub v předozadní (AP) projekci 29

4.3.7 Kyčelní kloub v předozadní (AP) projekci – Lauensteinova metoda 30
4.3.8 Kyčelní kloub v mediolaterální projekci – oboustranná Lauensteinova metoda 31
4.3.9 Kyčelní kloub v axiální (AX) projekci 32
4.3.10 Femur v předozadní (AP) projekci 33
4.3.11 Femur v bočné (LAT) projekci 34
4.3.12 Kolenní kloub v předozadní (AP) projekci 35
4.3.13 Kolenní klouby v předozadní (AP) projekci – srovnávací ve stoje 36
4.3.14 Kolenní kloub v bočné (LAT) projekci 37
4.3.15 Axiální projekce kolenního kloubu – patella defilé v sériích 30°, 60°, 90° 38
4.3.16 Patella v axiální (AX) projekci 41
4.3.17 Bérec v předozadní (AP) projekci 42
4.3.18 Bérec v bočné (LAT) projekci 43
4.3.19 Hlezenní kloub v předozadní (AP) projekci 44
4.3.20 Hlezenní kloub v šikmé projekci 45
4.3.21 Hlezenní kloub v bočné (LAT) projekci 46
4.3.22 Patní kost v bočné (LAT) projekci 47
4.3.23 Patní kost v axiální (AX) projekci 48
4.3.24 Noha v dorzoplantární projekci 49
4.3.25 Noha v šikmé projekci 50
4.3.26 Noha v bočné (LAT) projekci 51
4.3.27 Nohy v dorzoplantární projekci – srovnávací 52
4.3.28 Prsty v dorzoplantární projekci 53
4.3.29 Prsty v šikmé dorzoplantární projekci 54
4.3.30 Palec v dorzoplantární projekci 55
4.3.31 Palec v šikmé projekci 56
4.3.32 Dolní končetina na dlouhý formát 57

Výzkumná (praktická) část 58
5 Dotazníkové šetření 59
5.1 Typy otázek 59
5.1.1 Otevřené otázky 59
5.1.2 Uzavřené otázky 59
5.1.3 Polozavřené otázky 59
5.1.4 Škálové otázky 60
5.2 Metodika výzkumné části 60
5.3 Distribuce dotazníku 60
5.4 Charakteristika posbíraných dat 60
5.5 Zpracování posbíraných dat 61
5.6 Výsledky dotazníkového šetření 62
6 Diskuze 72
7 Závěr 76
8 Použitá literatura 78
8.1 Primární zdroje 78
8.2 Sekundární zdroje 78
8.3 Ostatní 79
9 Přílohy 80

SEZNAM OBRÁZKŮ, TABULEK A GRAFŮ

Obrázek 1 - Roviny těla (zdroj: Seidl et al., 2012) 19
Obrázek 2 - Kostra pánevního pletence (zdroj: Grim et al., 2014) 20
Obrázek 3 - Kostra volné dolní končetiny (zdroj: Grim et al., 2014) 22
Obrázek 6 – Centrace a poloha pacienta na snímek pánve v AP projekci (zdroj: archiv autora) 24
Obrázek 7 - Snímek v AP projekci (zdroj: Frank et al., 2012) 24
Obrázek 8 – Centrace a poloha pacienta na snímek pánve v in-let projekci (zdroj: archiv autora) 25
Obrázek 9 - Snímek pánve v in-let projekci (zdroj: Frank et al., 2012) 25
Obrázek 10 - Centrace a poloha pacienta na snímek pánve v out-let projekci (zdroj: archiv autora) 26
Obrázek 11 - Snímek pánve v out-let projekci (zdroj: Frank et al., 2012) 26
Obrázek 12 - Centrace a poloha pacienta na snímek SI skloubení v AP šikmé projekci (zdroj: archiv autora) 27
Obrázek 13 - Snímek SI skloubení v AP šikmé projekci (zdroj: Frank et al., 2012) 27
Obrázek 14 - Centrace a poloha pacienta na snímek SI skloubení v PA projekci – srovnávací (zdroj: archiv autora) 28
Obrázek 15 - Snímek SI skloubení v PA projekci – srovnávací (Frank et al., 2012) 28
Obrázek 16 - Centrace na snímek kyčelního kloubu v AP projekci (zdroj: archiv autora) 29
Obrázek 17 - Snímek kyčelního kloubu v AP projekci (zdroj: Frank et al., 2012) 29
Obrázek 18 - Centrace na snímek kyčelního kloubu v AP projekci – Launsteinova metoda (zdroj: archiv autora) 30
Obrázek 19 - Snímek kyčelního kloubu v AP projekci – Lauensteinova metoda (zdroj: Frank et al., 2012) 30
Obrázek 20 - Centrace na snímek kyčelního kloubu v mediolaterální projekci (zdroj: archiv autora) 31
Obrázek 21 - Snímek kyčelního kloubu v mediolaterální projekci – oboustranná Launsteinova metoda (zdroj: Frank et al., 2012) 31
Obrázek 22 - Centrace a poloha pacienta na snímek kyčelního kloubu v AX projekci (zdroj: archiv autora) 32
Obrázek 23 - Snímek kyčelního kloubu v AX projekci (zdroj: Frank et al., 2012) 32
Obrázek 24 - Centrace na snímek femuru v AP projekci (zdroj: archiv autora) 33

Obrázek 25 - Snímek femuru v AP projekci (zdroj: Frank et al., 2012) 33
Obrázek 26 - Centrace na snímek femuru v LAT projekci (zdroj: archiv autora).....34
Obrázek 27 - Snímek femuru v LAT projekci (zdroj: Frank et al., 2012).....34
Obrázek 28 - Centrace na snímek kolenního kloubu v AP projekci (zdroj: archiv autora).....35
Obrázek 29 - Snímek kolenního kloubu v AP projekci (zdroj: Frank et al., 2012).....35
Obrázek 30 - Centrace na snímek kolenních kloubů v AP projekci – srovnávací ve stoje (zdroj: archiv autora) 36
Obrázek 31 - Snímek kolenních kloubů v AP projekci – srovnávací ve stoje (zdroj: Frank et al., 2012) 36
Obrázek 32 - Centrace na snímek kolenního kloubu v LAT projekci (zdroj: archiv autora) ...37
Obrázek 33 - Snímek kolenního kloubu v LAT projekci (zdroj: Frank et al., 2012) 37
Obrázek 34 - Poloha pacienta na snímek patella defilé (zdroj: archiv autora) 38
Obrázek 35 - Poloha pacienta na snímek patella defilé 30° (zdroj: archiv autora) 39
Obrázek 36 - Snímek patella defilé 30° (zdroj: archiv autora).....39
Obrázek 37 - Poloha pacienta na snímek patella defilé 60° (zdroj: archiv autora) 39
Obrázek 38 - Snímek patella defilé 60° (zdroj: archiv autora).....39
Obrázek 39 - Poloha pacienta na snímek patella defilé 90° (zdroj: archiv autora) 40
Obrázek 40 - Snímek patella defilé 90° (zdroj: archiv autora).....40
Obrázek 41 - Centrace na snímek patelly v AX projekci (zrdoj: archiv autora) 41
Obrázek 42 - Snímek patelly v AX projekci (zdroj: Frank et al., 2012) 41
Obrázek 43 - Centrace na snímek bérce v AP projekci zvlášť s kolenním kloubem a hlezenním kloubem (zdroj: archiv autora) 42
Obrázek 44 - Snímek bérce v AP projekci zvlášť s kolenním kloubem a hlezenním kloubem (zdroj: Frank et al., 2012) 42
Obrázek 46 - Centrace na snímek bérce v LAT projekci (zdroj: archiv autora).....43
Obrázek 47 - Snímek bérce v LAT projekci (zdroj: Frank et al., 2012).....43
Obrázek 48 - Centrace na snímek hlezenního kloubu v AP projekci (zdroj: archiv autora) 44
Obrázek 49 - Snímek hlezenního kloubu v AP projekci (zdroj: Frank et al., 2012) 44
Obrázek 50 - Centrace na snímek hlezenního kloubu v šikmé projekci (zdroj: archiv autora)45
Obrázek 51 - Snímek hlezenního kloubu v šikmé projekci (zdroj: Frank et al., 2012).....45
Obrázek 52 - Centrace na snímek hlezenního kloubu v LAT projekci (zdroj: archiv autora)..46
Obrázek 53 - Snímek hlezenního kloubu v LAT projekci (zdroj: Frank et al., 2012).....46
Obrázek 54 - Centrace na snímek patní kosti v LAT projekci (zdroj: archiv autora) 47

Obrázek 55 - Snímek patní kosti v LAT projekci (zdroj: Frank et al., 2012).....47
Obrázek 56 - Centrace a poloha pacienta na snímek patní kosti v AX projekci (zdroj: archiv autora).....48
Obrázek 57 - Snímek patní kosti v AX projekci (zdroj: Frank et al., 2012).....48
Obrázek 58 - Centrace na snímek nohy v dorzoplantární projekci (zdroj: archiv autora).....49
Obrázek 59 - Snímek nohy v dorzoplantární projekci (zdroj: Frank et al., 2012).....49
Obrázek 60 - Centrace na snímek nohy v šikmé projekci (zdroj: archiv autora) 50
Obrázek 61 - Snímek nohy v šikmé projekci (zdroj: Frank et al., 2012).....50
Obrázek 62 - Centrace na snímek nohy v LAT projekci (zdroj: archiv autora) 51
Obrázek 63 - Snímek nohy v LAT projekci (zdroj: Frank et al., 2012) 51
Obrázek 64 - Centrace na snímek nohou v dorzoplantární projekci – srovnávací (zdroj: archiv autora).....52
Obrázek 65 - Snímek nohou v dorzoplantární projekci – srovnávací (zdroj: Frank et al., 2012) 52
Obrázek 66 - Centrace na snímek prstů v dorzoplantární projekci (zdroj: archiv autora).....53
Obrázek 67 - Snímek prstů v dorzoplantární projekci (zdroj: Frank et al., 2012).....53
Obrázek 68 - Centrace na snímek prstů v šikmé dorzoplantární projekci (zdroj: archiv autora) 54
Obrázek 69 - Snímek prstů v šikmé dorzoplantární projekci (zdroj: Frank et al., 2012) 54
Obrázek 70 - Centrace na snímek palce v dorzoplantární projekci (zdroj: archiv autora) 55
Obrázek 71 - Snímek palce v dorzoplantární projekci (zdroj: Frank et al., 2012) 55
Obrázek 72 - Centrace na snímek palce v šikmé projekci (zdroj: archiv autora).....56
Obrázek 73 - Snímek palce v šikmé projekci (zdroj: Frank et al., 2012) 56
Obrázek 74 - Centrace a poloha pacienta na snímek dolní končetiny na dlouhém formátu (zdroj: archiv autora).....57
Obrázek 75 - Snímek na dolní končetinu na dlouhém formátu (zdroj: frank et al., 2012).....57

Tabulka 1 - Základní směry lidského těla (zdroj: Kachlík, 2018).....19

Graf 1 - Pohlaví respondentů.....62
Graf 2 - Věk respondentů.....62
Graf 3 – Se kterou částí dolní končetiny mají respondenti problém 63
Graf 4 - Se kterou končetinou mají respondenti problém.....64

Graf 5 - S jakým problémem přišli respondenti k lékaři 64
Graf 6 - Po jaké době respondenti navštívili lékaře od začátku bolesti 65
Graf 7 - Bolest akutní nebo chronická 66
Graf 8 - Která ambulance respondenty zasílá 66
Graf 9 - Potřeba respondenta pomoc od sanitáře nebo rodinného příslušníka při vyšetření 67
Graf 10 - Porozumění pokynům od radiologického asistenta.....68
Graf 11 - TEP kyčelního kloubu.....68
Graf 12 - Pomoc od bolesti díky TEP kyčelního kloubu.....69
Graf 13 - TEP kolenního kloubu.....70
Graf 14 - Pomoc od bolesti díky TEP kolenního kloubu.....70

SEZNAM ZKRATEK A ZNAČEK

ALARA	tak nízký, jak je rozumně dosažitelný (As Low As Reasonably Achievable)
AP	předozadní projekce (anterio – posterior)
AX	axiální projekce
CT	výpočetní tomografie
DSA	digitální subtrakční angiografie
IČP	identifikační číslo provozovny
LAT	boční projekce (laterální)
PA	zadopřední projekce (posterio – anterior)
PET	protonová emisní tomografie
RTG	rentgenový
SPECT	jednofotonová emisní výpočetní tomografie
SÚJB	Státní úřad pro jadernou bezpečnost
SÚRO	Státní ústav radiační ochrany
TEP	totální endoprotéza
X-ray	rentgenové záření

ÚVOD

Do oboru radiodiagnostiky spadají medicínské zobrazovací – metody jako rentgen, CT, ultrazvuk, mamograf nebo magnetická rezonance. Je to obor, ve kterém lékaři díky ionizujícímu záření dokážou určit diagnózu pacienta nebo ho dokáží v rámci invazivní radiologie léčit.

Díky rentgenovým obrazům můžeme získávat informace o vnitřní stavbě lidského těla (o kostech, zubech, kloubech, ale také i plicích nebo svalech). Dříve se používala digitalizace nepřímá, při které se používaly určité kazety s fólií, které nám po vložení do speciálního automatu vyhodnotily rentgenové obrazy do několika minut. V dnešní době se převážně používá digitalizace přímá, která umožňuje rychlejší obrazovou informaci.

Bakalářská práce je rozdělená do dvou částí. Ta první se zabývá teoretickými informacemi o rentgenovém záření. V ní se zaměřuji nejen na popis skiagrafie obecně, ale také přihlížím na zásady ochrany pacienta před ionizujícím zářením. V neposlední řadě jsem zde vylíčila anatomii dolní končetiny, která byla v této práci předmětem zkoumání. K ní jsem připojila popis projekcí doplněné fotkami z praxe a RTG snímky. Výzkumná část bakalářské práce je věnována kvantitativnímu sběru dat pomocí dotazníkového šetření. Dotazníky se zajímaly o všeobecnou informovanost pacientů, kteří přišli na rentgenový snímek s dolní končetinou.

1 CÍLE A METODY PRÁCE

Cíle této práce jsou rozděleny na část teoretickou a část praktickou.

1.1 Cíle teoretické části

- Popsat objev, vznik a vlastnosti rentgenového záření.
- Seznámit s radiační ochranou pacienta, principy radiační ochrany a skiagrafií.
- Popsat anatomii dolní končetiny a směry a roviny na lidském těle.
- Vytvořit seznam projekcí na snímkování dolní končetiny.

1.2 Cíle praktické části

- Hlavním cílem je shromáždit informace od pacientů u snímkování dolní končetiny pomocí dotazníkového šetření.
- Dílčí cíle:
    - Zjistit, kolik pacientů přišlo na snímek dolní končetiny.
    - Zjistit, která část dolní končetiny pacienty trápí a která strana.
    - Zjistit, s jakým problémem pacienti přišli k lékaři a kterou ambulanci navštívili.
    - Zjistit, jestli byla potřeba pomoc sanitáře nebo jiného zkušeného pracovníka při výkonu a s porozuměním určitých pokynů.
    - Zjistit, jestli pomohlo pacientům od bolesti TEP kyčelního a kolenního kloubu.

TEORETICKÁ ČÁST

2 RENTGENOVÉ ZÁŘENÍ

2.1 Objev rentgenového záření

Objevitelem rentgenového záření se stal v roce 1895 britský fyzik a prof. Wilhelm Conrad Röntgen a to díky pokusům katodových paprsků v laboratoři. Katodové paprsky se skládají z proudu rychle pohybujících se elektronů. Elektrony se vytvářejí pomocí působení vysokého elektrického napětí mezi elektrodami, které jsou tvořeny kladně nabitou anodou a záporně nabitou katodou. Elektrody jsou na koncích uzavřené skleněné trubice, ve které není žádný vzduch kvůli pohybujícím se elektronům. Při pokusu, kdy katodovou trubici zakryl černým papírem, zjistil, že stínítko při přiblížení k uzavřené a zastíněné trubici světélkuje. Když mezi trubici a stínítko přidal kovový předmět, tak se na stínítku ukázal stín. Po tomto pokusu W.C. Röntgen zjistil, že když je mezi anodou a katodou elektrický proud, tak z trubice musí vycházet nějaké neviditelné záření, které poté popsal jako X-ray, neboli rentgenové záření. V roce 1901 získal W.C. Röntgen Nobelovu cenu za fyziku. (Seidl, 2012)

2.2 Vznik rentgenového záření

Rentgenové záření vzniká interakcí letících elektronů s atomy kovu, kdy se jejich energie mění na elektromagnetické záření. Zdrojem záření je elektronka – rentgenka, kdy rentgenka je dioda, která je zapojená v obvodu s vysokým napětím. Ze žhavé katody v rentgence jsou emitovány elektrony a ty jsou urychlovány vysokým elektrickým napětím mezi anodou a katodou. Elektrony dopadají na anodu, která je většinou vyráběna z wolframu. Čím vyšší má rentgenka proud, tím je více elektronů z katody uvolněno a vzniká větší RTG záření. K zobrazovacím metodám, kde se používá ionizující záření, patří skiagrafie, skiaskopie, kostní denzitometr, digitální subtrakční angiografie (DSA), výpočetní tomografie (CT) a hybridní zobrazovací metody jako je PET, PET/CT nebo SPECT/CT. (Malíková, 2019)

2.3 Vlastnosti rentgenového záření

Rentgenové záření je elektromagnetické povahy. Je velmi pronikavé a má velmi krátké vlnové délky a vysokou frekvenci. Prochází vakuem i hmotou, kdy jeho intenzita slábne se vzdáleností od zdroje, šíří se přímočaře a má ionizační účinky. Energie, kterou RTG záření nese, je schopna uvolnit elektron z atomu. Ionizující záření by mohlo být velmi nebezpečné pro živé organismy, ale při běžném vyšetření pacienta nijak vážně neohrozí. (Seidl, 2012)

2.4 Radiační ochrana

Po objevení rentgenového záření a radioaktivity se začínaly objevovat případy poškození zdraví u pacientů, kteří se zářením experimentovali anebo později využívali k lékařským aplikacím. Ze začátku se to projevovalo např. zarudnutím kůže, ale poté byly pozorovány přímé reakce na organismus díky intenzivnímu ozáření. V dnešní době je to nazýváno jako deterministické a stochastické účinky, kdy u stochastických účinků je hlavním projevem bujení nádorových buněk tkání a orgánů. (Kubinyi, 2018)

Je velmi důležité se před již zmíněnými účinky chránit. Cílem radiační ochrany je tak vyloučit vznik těchto účinků a popřípadě snížit vznik na minimum. K tomu také slouží čtyři základní principy, které jsou v praxi uplatňovány. Jsou to principy zdůvodnění, optimalizace, limitování dávek a bezpečnost zdrojů. (Súkupová, 2018)

2.4.1 Principy radiační ochrany

2.4.1.1 Princip zdůvodnění

Mezi první patří princip zdůvodnění, kdy lékař musí mít dostatečný důvod k tomu, aby se vyšetření mohlo provést a mělo by sloužit k diagnostice onemocnění nebo při zlepšení stavu nemoci u intervenčních výkonů. (Súkupová, 2018)

2.4.1.2 Princip optimalizace

Jako druhý máme princip optimalizace. Cílem je zajistit velikost dávek a pravděpodobnost ozáření. Také se tento princip označuje jako ALARA. (Súkupová, 2018)

2.4.1.3 Princip limitování

Princip limitování dávek obecně říká, že pro ozáření pacientů nejsou stanovené dávkové limity, tzv. lékařské záření nepodléhá limitům, protože by byl omezen zdravotní přínos konkrétního pacienta. (Súkupová, 2018)

2.4.1.4 Princip bezpečnosti zdrojů

Poslední princip je princip bezpečnosti zdrojů a ten potřebuje, aby všechny zdroje ionizujícího záření podléhaly pravidelné kontrole. (Súkupová, 2018)

2.5 Skiagrafie

Skiagrafie je zobrazovací metoda, při které RTG záření prochází vyšetřovanou tkání pacienta a poté dopadá na fotografický film, který obsahuje halogenidy stříbra. Pomocí fotochemické reakce dochází k uvolnění stříbra z vazby sloučeniny. Fotografický obraz zobrazuje negativní hustoty tkáně, kdy místa s nízkou hustotou (měkké tkáně) mají mnohem nižší absorpci a díky

tomu se zobrazují černě. Zatímco kosti, které mají vysokou denzitu, absorbují RTG záření více a na výsledném obraze jsou zobrazeny světle. Ve skiagrafii existují dvě digitalizace (přímá a nepřímá), které dokážou zobrazovat fotografické obrazy. (Seidl, 2012)

3 ANATOMIE DOLNÍ KONČETINY

3.1 Směry a roviny na lidském těle

Pro popis stavby lidského těla používáme základní anatomickou polohu. Člověk je vzpřímený, horní končetiny jsou spuštěny podél těla a dlaně jsou rotovány dopředu. Mezi základní roviny patří mediánní, která prochází středem těla od hlavy k pánvi, frontální, která je rovnoběžná s čelem a vede napříč celým tělem a mezi poslední rovinu patří rovina transverzální a ta postupuje kolmo na předchozí roviny. (Kachlík, 2018)

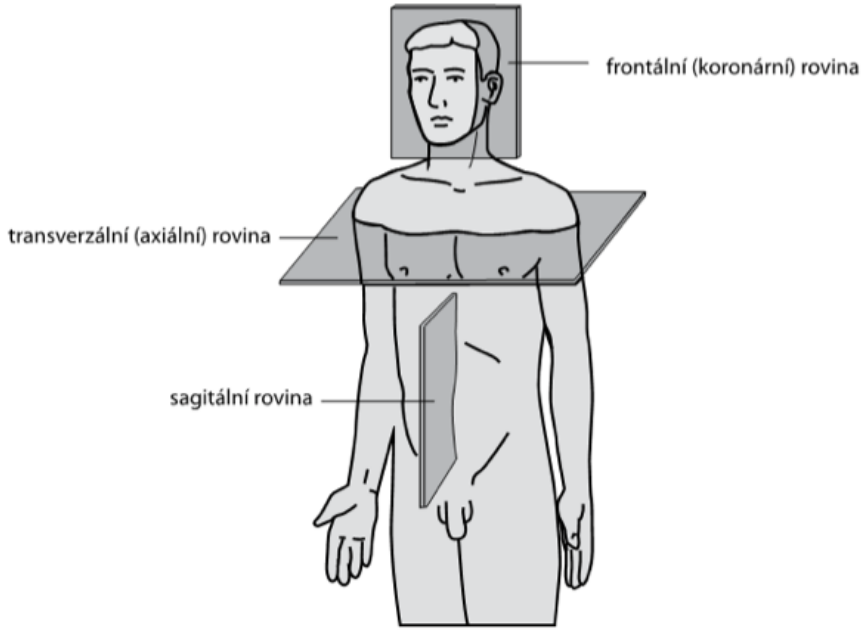

Obrázek 1 - Roviny těla (zdroj: Seidl et al., 2012)

Směry lidského těla se používají při označování a uložení orgánů, trupu a končetinách. Mezi základní směry patří:

Tabulka 1 - Základní směry lidského těla (zdroj: Kachlík, 2018)

Latinský název	Český název	Latinský název	Český název
Superior	horní	**Inferior**	dolní
Cranialis	směrem k hlavě	**Caudalis**	směrem k dolním končetinám
Anterior	přední	**Posterior**	zadní
Medialis	směrem k tělu	**Lateralis**	směrem od těla
Internus	vnitřní	**Externus**	vnější

Ventralis	směrem dopředu	**Dorsalis**	směrem dozadu
Sinister	levý	**Dexter**	pravý
Profundus	hluboký	**Superficialis**	povrchový

3.2 Kostra pánevního pletence

Pánevní pletenec je tvořen kostí pánevní (os coxae), která vznikla srůstem během dětství kostí kyčelní (os ilium), kostí sedací (os ischii) a kosti stydké (os pubis). Místo, ve kterém se všechny tři kosti setkávají se nazývá acetabulum. Ten má podobu prohloubení, což představuje jamku pro kost kyčelní. Přehlednou strukturou, která je na těle hmatatelná, se nazývá lopata kyčelní (ala ossis ilii) a hřeben kyčelní (crista iliaca), kde na přední části je kyčelní trn (spina iliaca). Kost sedací má sedací hrbol (tuber ossis ischii), který je mezi malým a velkým sedacím zářezem (incisura ischiadica minor et major). Ten se nachází v zadní části pánve. Místo spojení kostí stydkých tvoří stydká spona neboli symfýza (symphysis), kterou vytváří chrupavčitá ploténka. (Holibka, 2019)

Pánev (pelvis) je tvořena kostí křížovou (os sacrum) a dvěma kostmi pánevními (os coxae dextrum et sinistrum). Chrupavčité spojení obou pánevních kostí je spona stydká, která je velmi pevná, ale vlivem hormonů se u žen v těhotenství rozvolňuje. Pánev rozlišujeme na malou (pelvis minor), která se také může označovat jako pánev porodnická a velkou (pelvis major), která je ohraničena lopatami kostí kyčelních. (Fiala, 2015)

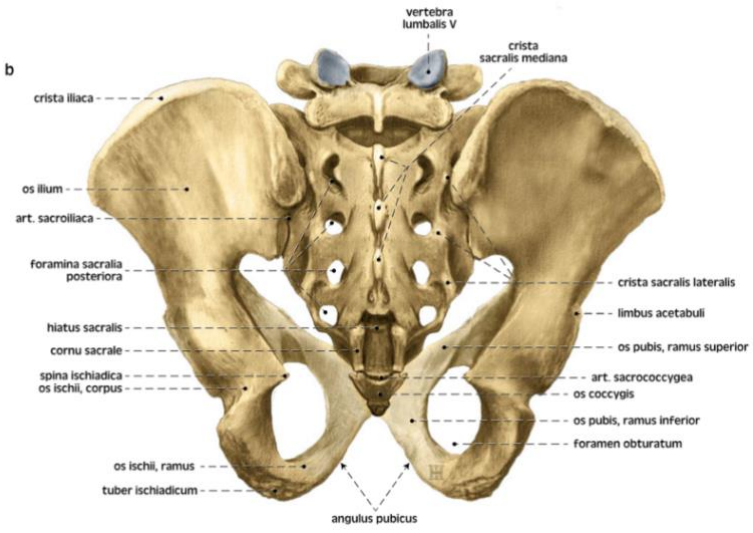

Obrázek 2 - Kostra pánevního pletence (zdroj: Grim et al., 2014)

3.3 Kostra volné dolní končetiny

Do kostry volné dolní končetiny patří kost stehenní, čéška, kost holenní, kost lýtková a kosti nohy (kůstky zánártní, kůstky nártní a články prstů).

Kost stehenní (femur) je nejdelší kost lidského těla. Ve většině svého rozsahu je krytá mohutnou svalovou vrstvou, takže je nehmatná. Horní část kosti stehenní tvoří kulovitá hlavice (caput femoris). Do diafýzy přechází zúženým krčkem kosti stehenní (collum femoris). Na kosti se nachází malý chocholík (trochanter minor) a velký chocholík (trochanter major). Tyto trochantery jsou určeny pro úpony svalů. Kost stehenní spolu s kostí pánevní tvoří kyčelní kloub (articulatio coxae), kdy hlavice kosti stehenní zapadá do jamky acetabula a má omezenou pohyblivost. Kondyly na dolní epifýze kosti stehenní dohromady tvoří kloub kolenní. (Holibka, 2019; Hudák 2015)

Čéška (patella), původem sezamská kost, je součást kolenního kloubu. (Hudák, 2015)

Koste holenní (tibia) je mohutná kost, kdy přední plochu kosti můžeme nahmatat pod kůží na přední straně bérce. Je to opěrná kost bérce a přední hrana je po celé délce hmatná půd kůží. Kondyly na horní epifýze jsou součástí kolenního kloubu. Na dolní epifýze jsou výčnělky a ty tvoří vnitřní kotník (malleolus medialis). (Holibka, 2019)

Kost lýtková (fibula) je dlouhá kost a je na laterální straně bérce. Slouží jako podklad pro začátky svalů. Spolu s holenní kostí tvoří kostru bérce. Na dolní epifýze jsou výčnělky a ty tvoří vnější kotník (malleolus lateralis). (Holibka, 2019; Hudák, 2015)

Mezi kosti nohy (ossa pedis) patří kosti zánártní (ossa tarsi), kosti nártní (ossa metatarsi) a články prstů (ossa digitorum). Kosti zánártní jsou složeny z celkem 7 kostí a jdou rozděleny na proximální a distální řadu. Tvoří je kost hlezenní (talus), kost patní (calcaneus), kost loďková (os naviculare), kost klínová, která je rozdělená na zevní, střední a vnitřní (os cuneiforme laterale, intermedium et mediale) a v neposlední řadě kost krychlová (os cuboideum). Distálně se sbíhají ke kostem nártním a společně vytvářejí příčnou a podélnou klenbu, která umožňuje stabilitu při chůzi a stání. Nártních kostí je 5 a na distálních koncích se pomocí kloubů spojují s články prstů. Článků prstů na dolní končetině je 14 a jsou kratší a méně pohyblivé než prsty na horní končetině. (Holibka, 2019; Hudák, 2015)

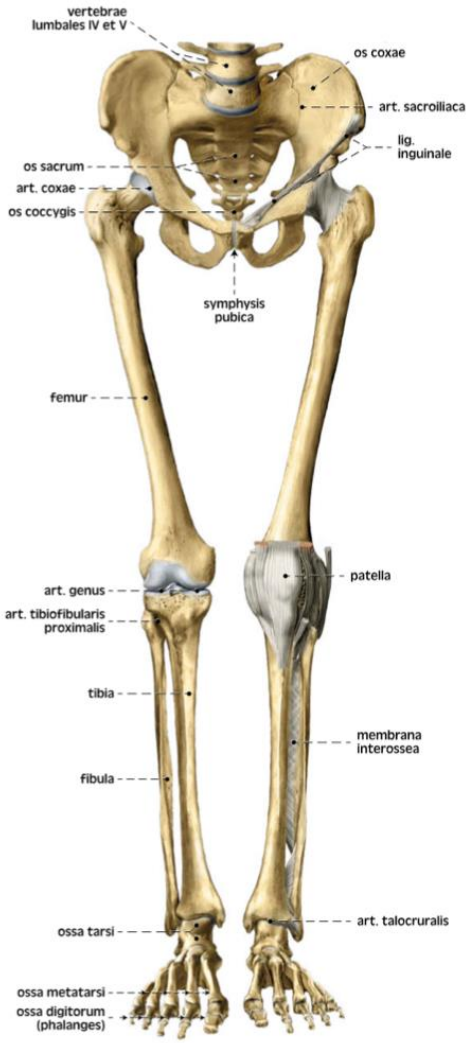

Obrázek 3 - Kostra volné dolní končetiny (zdroj: Grim et al., 2014)

4 SNÍMKOVÁNÍ DOLNÍ KONČETINY

4.1 Příprava pacienta před vyšetřením

Před každým vyšetřením pacient musí přinést vyplněnou žádanku (viz Příloha A), kterou má od indikujícího lékaře. Musí tam být vyplněný kód pojišťovny, identifikační číslo provozovny (IČP), jméno, příjmení, rodné číslo, číslo diagnózy, na jaké RTG vyšetření je pacient posílán, důvod požadavku a razítko a podpis indikujícího lékaře. Také musí přinést „Souhlas s ionizujícím zářením“ (viz Příloha B), který je vyplněný jménem, příjmením, rodným číslem, váhou, výškou, druhem vyšetření a razítkem a podpisem indikujícího lékaře.

Před provedením snímku pacient odloží oděv a když je potřeba, tak i kovové předměty. Radiologický asistent poté poučí pacienta o tom, jak se má chovat během expozice a podá mu

veškeré instrukce, jak vyšetření bude probíhat. Také pro pacienty neplatí žádné omezení. Nemusí chodit nalačno a nemusí být před samotným nejsou nijak omezení.

4.2 Ochrana pacienta před ionizujícím zářením

Ochrana pacienta před ionizujícím zářením vzniká už v prvopočátku vyšetření, kdy indikující lékař by měl zvážit, zda je radiologické vyšetření nutné k prokázání diagnózy a jestli není jiná metoda na zjištění, která by nepracovala s RTG zářením. (Malíková, 2019)

Ochrana se netýká pouze pacientů, ale také zdravotnického personálu. Vychází z platné legislativy pod dozorem SÚJB (Státní úřad pro jadernou bezpečnost) a SÚRO (Státní ústav radiační ochrany). Mezi ochranu pacientů patří velikost ozářeného pole, optimalizace nastavení expozičních parametrů a vzdálenost ohniska rentgenky od kůže pacienta. Radiační ochrana personálu zahrnuje vyhovující a schválené RTG přístroje a stavební úpravy vyšetřoven tak, aby záření nepronikalo do okolních prostor (vyhovující tloušťka zdiva, barytové omítky a dveře s olověnou fólií). (Seidl, 2012)

4.3 Projekce dolní končetiny

4.3.1 Pánev v předozadní (AP) projekci

Poloha pacienta – pacient leží na zádech nebo stojí zády k vertigrafu, dolní končetiny jsou natažené a špičky prstů směřují k sobě a paty od sebe

Vyšetřovaná oblast – je zobrazována celá pánev od lopatek kyčelního kloubu až po trochantery

Centrace – centrální paprsek se centruje 3 cm nad horní okraj kyčelní kosti a musí být kolmý k vyšetřované oblasti

Vzdálenost rentgenky od detektoru – 100-120 cm

Ochranné pomůcky – snažit se zakrýt párové pohlavní orgány jen pod podmínkou, aby nebyla zastíněná pánev

Pokyn radiologického asistenta – Nehýbat se! Špičky k sobě a paty od sebe!

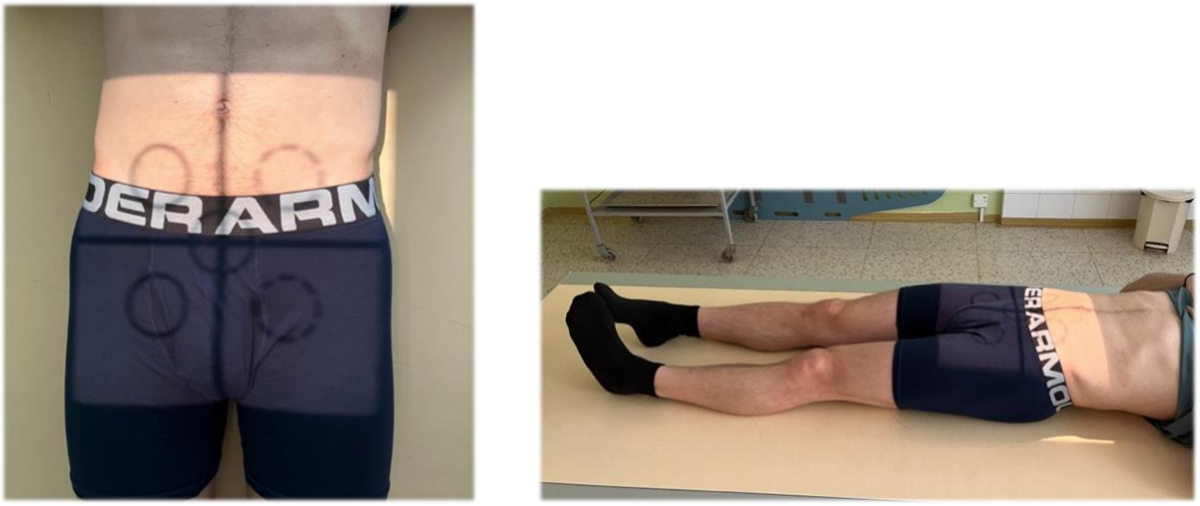

Obrázek 4 – Centrace a poloha pacienta na snímek pánve v AP projekci (zdroj: archiv autora)

Obrázek 5 - Snímek v AP projekci (zdroj: Frank et al., 2012)

4.3.2 Pánev v in-let (vchodové) projekci

Poloha pacienta – pacient leží na zádech, dolní končetiny jsou natažené a špičky prstů směřují k sobě a paty od sebe

Vyšetřovaná oblast – je zobrazována celá pánev od lopat kloubu kyčelního po trochantery

Centrace – centrální paprsek se centruje do středu pánve pod úhlem 30° kaudálně

Vzdálenost rentgenky od detektoru – 100-120 cm

Ochranné pomůcky – snažit se zakrýt párové pohlavní orgány jen pod podmínkou, aby nebyla zastíněná pánev

Pokyn radiologického asistenta – Nehýbat! Špičky k sobě a paty od sebe!

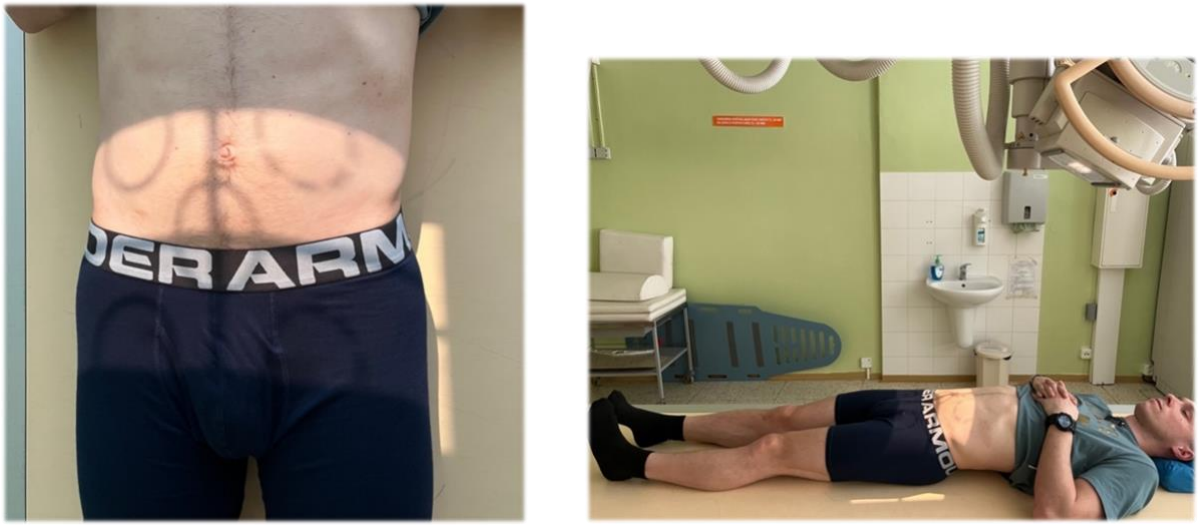

Obrázek 6 – Centrace a poloha pacienta na snímek pánve v in-let projekci (zdroj: archiv autora)

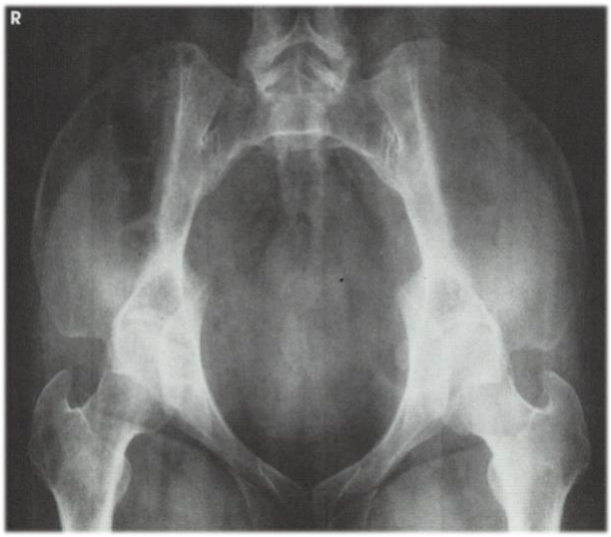

Obrázek 7 - Snímek pánve v in-let projekci (zdroj: Frank et al., 2012)

4.3.3 Pánev v out-let (východové) projekci

Poloha pacienta – pacient leží na zádech, dolní končetiny jsou natažené a špičky směřují k sobě a paty od sebe

Vyšetřovaná oblast – je zobrazována celá pánev od kloubu kyčelního po trochantery

Centrace – centrální paprsek se centruje do středu pánve pod úhlem 30° kraniálně

Vzdálenost rentgenky od detektoru – 100-120 cm

Ochranné pomůcky – snažit se zakrýt párové pohlavní orgány jen pod podmínkou, aby nebyla zastíněná pánev

Pokyn radiologického asistenta – Nehýbat se!

Obrázek 8 - Centrace a poloha pacienta na snímek pánve v out-let projekci (zdroj: archiv autora)

Obrázek 9 - Snímek pánve v out-let projekci (zdroj: Frank et al., 2012)

4.3.4 Sakroiliakální (SI) skloubení v předozadní (AP) šikmé projekci

Poloha pacienta – pacient leží na zádech, dolní končetiny jsou natažené a vyšetřovaná oblast je natočená (popř. vypodložená) pod úhlem 30°

Vyšetřovaná oblast – zobrazení kloubu kyčelního a krčku femuru

Centrace – centrální paprsek se centruje 3 cm nad hranu lopaty kosti kyčelní vyšetřované strany pod úhlem 20° kraniálně

Vzdálenost rentgenky od detektoru – 100 cm

Ochranné pomůcky – snažit se zakrývat párové pohlavní orgány jen pod podmínkou, aby nebyla zastíněna pánev

Pokyn radiologického asistenta – Nehýbat se!

Obrázek 10 - Centrace a poloha pacienta na snímek SI skloubení v AP šikmé projekci (zdroj: archiv autora)

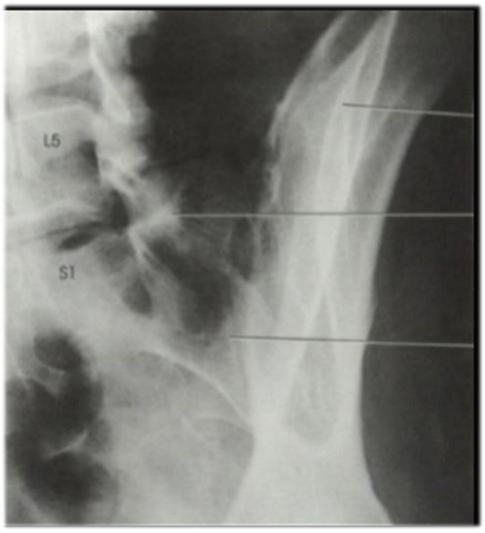

Obrázek 11 - Snímek SI skloubení v AP šikmé projekci (zdroj: Frank et al., 2012)

4.3.5 Sakroiliakální (SI) skloubení v zadopřední (PA) projekci – srovnávací

Poloha pacienta – pacient leží na zádech a nohy jsou mírně pokrčené a jsou dané od sebe

Vyšetřovaná oblast – zobrazení SI skloubení spolu s obratlem L4, části kosti kyčelní a části kosti křížové

Centrace – centrální paprsek se centruje na střed kosti křížové a to přibližně 3 cm nad sponu stydkou pod úhlem 20° kraniálně

Vzdálenost rentgenky od detektoru – 100 cm

Ochranné pomůcky – žádné, protože by mohly zastínit vyšetřovanou oblast

Pokyn radiologického asistenta – Nehýbat se!

Obrázek 12 - Centrace a poloha pacienta na snímek SI skloubení v PA projekci – srovnávací (zdroj: archiv autora)

Obrázek 13 - Snímek SI skloubení v PA projekci – srovnávací (Frank et al., 2012)

4.3.6 Kyčelní kloub v předozadní (AP) projekci

Poloha pacienta – pacient leží na zádech, nohy jsou natažené a mírně od sebe a špičky směřují k sobě a paty od sebe

Vyšetřovaná oblast – zobrazení krčku femuru a kyčelního kloubu

Centrace – centrální paprsek se centruje na hlavici femuru

Vzdálenost rentgenky od detektoru – 100-120 cm

Ochranné pomůcky – zakrýt párové pohlavní orgány tak, aby nebyly zastíněn krček femuru

Pokyn radiologického asistenta – Nehýbat se! Špičky k sobě a paty od sebe!

Obrázek 14 - Centrace na snímek kyčelního kloubu v AP projekci (zdroj: archiv autora)

Obrázek 15 - Snímek kyčelního kloubu v AP projekci (zdroj: Frank et al., 2012)

4.3.7 Kyčelní kloub v předozadní (AP) projekci – Lauensteinova metoda

Poloha pacienta – pacient leží na zádech, vyšetřovaná končetina je pokrčená a vytočená laterálním směrem a nevyšetřovaná dolní končetina je natažená

Vyšetřovaná oblast – zobrazení krčku femuru

Centrace – centrální paprsek se centruje na hlavici femuru

Vzdálenost rentgenky od detektoru – 100-120 cm

Ochranné pomůcky – zakrýt párové pohlavní orgány tak, aby nebyl zastíněn krček femuru

Pokyn radiologického asistenta – Nehýbat se!

Obrázek 16 - Centrace na snímek kyčelního kloubu v AP projekci – Launsteinova metoda (zdroj: archiv autora)

Obrázek 17 - Snímek kyčelního kloubu v AP projekci – Lauensteinova metoda (zdroj: Frank et al., 2012)

4.3.8 Kyčelní kloub v mediolaterální projekci – oboustranná Lauensteinova metoda

Poloha pacienta – pacient leží na zádech, obě dolní končetiny jsou pokrčeny a vytočeny laterálním směrem a špičky a paty se navzájem dotýkají

Vyšetřovaná oblast – zobrazení kyčelních kloubů, krčků femurů a část pánevního pletence

Centrace – centrální paprsek se centruje na střed vyšetřované oblasti

Vzdálenost rentgenky od detektoru – 100-120 cm

Ochranné pomůcky – zakrýt párové pohlavní orgány tak, aby nebyly zastíněny krčky femurů

Pokyn radiologického asistenta – Nehýbat se!

Obrázek 18 - Centrace na snímek kyčelního kloubu v mediolaterální projekci (zdroj: archiv autora)

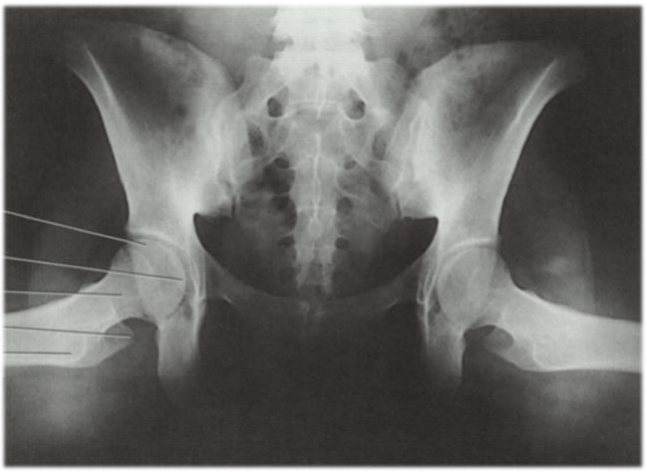

Obrázek 19 - Snímek kyčelního kloubu v mediolaterální projekci – oboustranná Launsteinova metoda (zdroj: Frank et al., 2012)

4.3.9 Kyčelní kloub v axiální (AX) projekci

Poloha pacienta – pacient leží na zádech, obě končetiny jsou natažené a pánev je mírně podložena zdravotní pomůckou

Vyšetřovaná oblast – zobrazení kyčelního kloubu a krčku femuru

Centrace – centrální paprsek se centruje na střed vyšetřované oblasti

Vzdálenost rentgenky od detektoru – 100-120 cm

Ochranné pomůcky – zakrýt párové pohlavní orgány tak, aby nebyl zastíněn krček femuru

Pokyn radiologického pacienta – Nehýbat se!

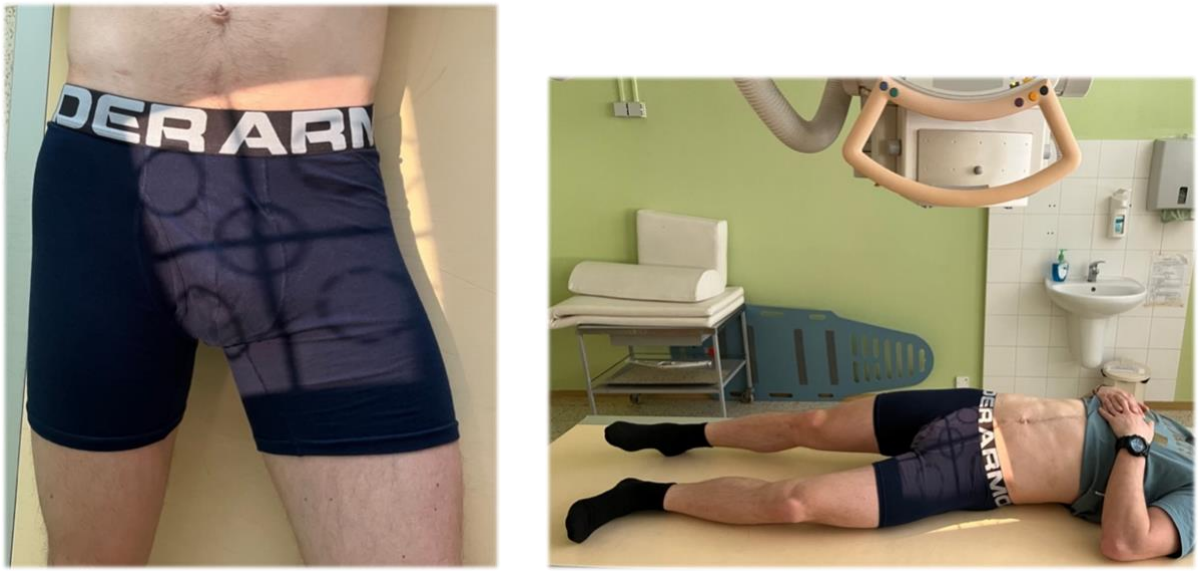

Obrázek 20 - Centrace a poloha pacienta na snímek kyčelního kloubu v AX projekci (zdroj: archiv autora)

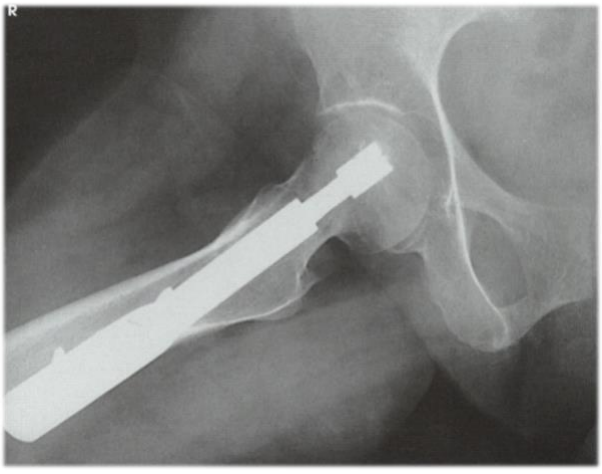

Obrázek 21 - Snímek kyčelního kloubu v AX projekci (zdroj: Frank et al., 2012)

4.3.10 Femur v předozadní (AP) projekci

Poloha pacienta – pacient leží na zádech nebo stojí otočený zády k vertigrafu, obě končetiny jsou natažené a špičky směřují k sobě a paty od sebe

Vyšetřovaná oblast – zobrazení kyčelního kloubu, femuru a kolenního kloubu

Centrace – centrální paprsek se centruje na střed femuru

Vzdálenost rentgenky od detektoru – 100-120 cm

Ochranné pomůcky – zakrýt párové pohlavní orgány tak, aby nebyl zastíněn krček femuru

Pokyn radiologického asistenta – Nehýbat se!

Obrázek 22 - Centrace na snímek femuru v AP projekci (zdroj: archiv autora)

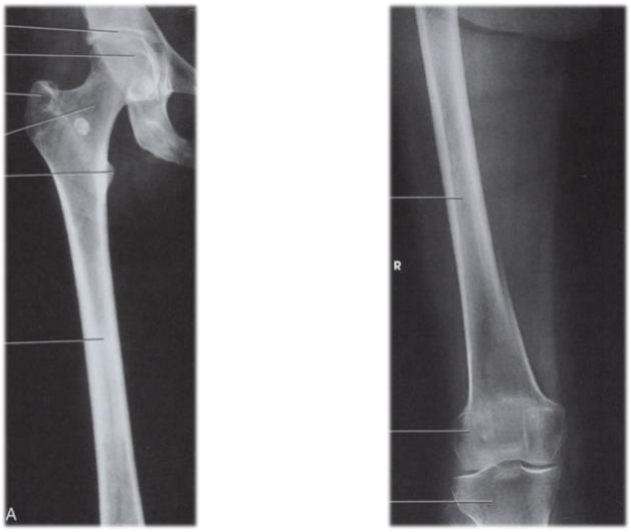

Obrázek 23 - Snímek femuru v AP projekci (zdroj: Frank et al., 2012)

4.3.11 Femur v bočné (LAT) projekci

Poloha pacienta – pacient leží na vyšetřované straně na boku, dolní končetina je pokrčená v kolenním kloubu a nevyšetřovaná strana je volně položená tak, aby nebránila ve snímkování

Vyšetřovaná oblast – zobrazení kyčelního kloubu, femuru a kolenního kloubu

Centrace – centrální paprsek se centruje na střed femuru

Vzdálenost rentgenky od detektoru – 100 cm

Ochranné pomůcky – zakrýt párové pohlavní orgány tak, aby nebyl zastíněn krček femuru

Pokyn radiologického asistenta – Nehýbat se!

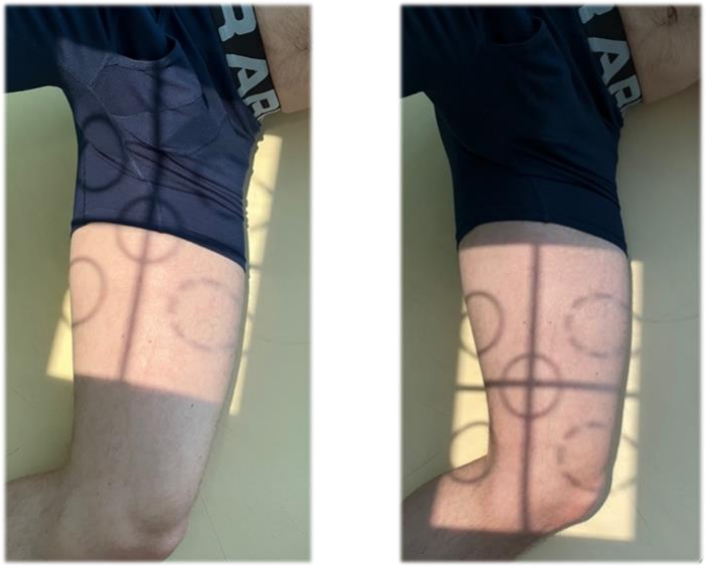

Obrázek 24 - Centrace na snímek femuru v LAT projekci (zdroj: archiv autora)

Obrázek 25 - Snímek femuru v LAT projekci (zdroj: Frank et al., 2012)

4.3.12 Kolenní kloub v předozadní (AP) projekci

Poloha pacienta – pacient sedí nebo leží na vyšetřovacím stole a obě dolní končetiny jsou narovnané

Vyšetřovaná oblast – zobrazení kloubní štěrbiny a patelly

Centrace – centrální paprsek se centruje na kloubní štěrbinu a to 1 cm pod patellu vertikálně

Vzdálenost rentgenky od detektoru – 100 cm

Ochranné pomůcky – zakrýt párové pohlavní orgány

Pokyn radiologického asistenta – Nehýbat se!

Obrázek 26 - Centrace na snímek kolenního kloubu v AP projekci (zdroj: archiv autora)

Obrázek 27 - Snímek kolenního kloubu v AP projekci (zdroj: Frank et al., 2012)

4.3.13 Kolenní klouby v předozadní (AP) projekci – srovnávací ve stoje

Poloha pacienta – pacient stojí na stoličce otočený zády k vertigrafu a dolní končetiny má lehce od sebe

Vyšetřovaná oblast – zobrazení distálních částí femurů, obou kolenních štěrbin a proximálních částí berců

Centrace – centrální paprsek se centruje do středu patelly

Vzdálenost rentgenky od detektoru – 100-110 cm

Ochranné pomůcky – zakrýt párové pohlavní orgány

Pokyn radiologického asistenta – Nehýbat se!

Obrázek 28 - Centrace na snímek kolenních kloubů v AP projekci – srovnávací ve stoje (zdroj: archiv autora)

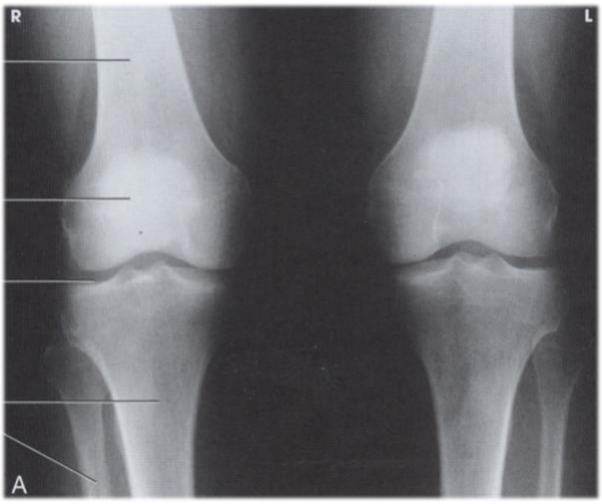

Obrázek 29 - Snímek kolenních kloubů v AP projekci – srovnávací ve stoje (zdroj: Frank et al., 2012)

4.3.14 Kolenní kloub v bočné (LAT) projekci

Poloha pacienta – pacient leží na boku na vyšetřované straně, končetinu má pokrčenou a nevyšetřovaná strana má být přehozená přes končetinu vyšetřovanou

Vyšetřovaná oblast – zobrazení distální části femuru, kolenního kloubu a proximální části bérce

Centrace – centrální paprsek se centruje na kloubní štěrbinu a to 1 cm pod patellu

Vzdálenost rentgenky od detektoru – 100 cm

Ochranné pomůcky – zakrýt párové pohlavní orgány

Pokyn radiologického asistenta – Nehýbat se!

Obrázek 30 - Centrace na snímek kolenního kloubu v LAT projekci (zdroj: archiv autora)

Obrázek 31 - Snímek kolenního kloubu v LAT projekci (zdroj: Frank et al., 2012)

4.3.15 Axiální projekce kolenního kloubu – patella defilé v sériích 30°, 60°, 90°

Poloha pacienta – pacient sedí na vyšetřované desce, pomocí rukou přidržuje kazetu položenou na femuru a postupně ohýbá vyšetřovanou končetinu do předem určeného úhlu (30°, 60°, 90°)

Vyšetřovaná oblast – zobrazení patelly

Centrace – centrální paprsek se centruje na střed patelly, u snímku 30° se paprsek sklání 5°

Vzdálenost rentgenky od detektoru – 100-120 cm

Ochranné pomůcky – zakrýt párové pohlavní orgány

Pokyn radiologického asistenta – Nehýbat se!

Obrázek 32 - Poloha pacienta na snímek patella defilé (zdroj: archiv autora)

Obrázek 33 - Poloha pacienta na snímek patella defilé 30° (zdroj: archiv autora)

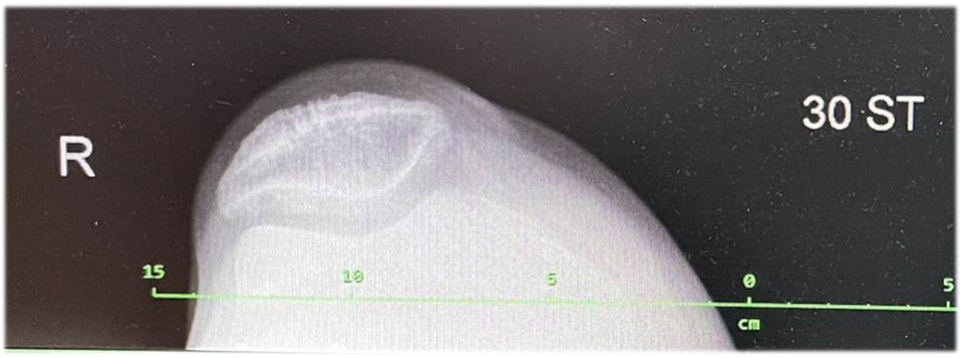

Obrázek 34 - Snímek patella defilé 30° (zdroj: archiv autora)

Obrázek 35 - Poloha pacienta na snímek patella defilé 60° (zdroj: archiv autora)

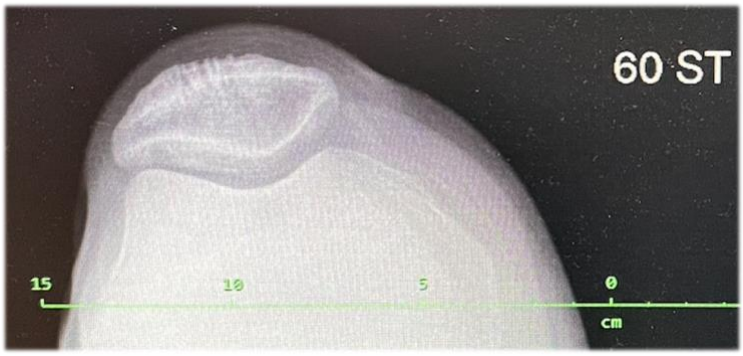

Obrázek 36 - Snímek patella defilé 60° (zdroj: archiv autora)

Obrázek 37 - Poloha pacienta na snímek patella defilé 90° (zdroj: archiv autora)

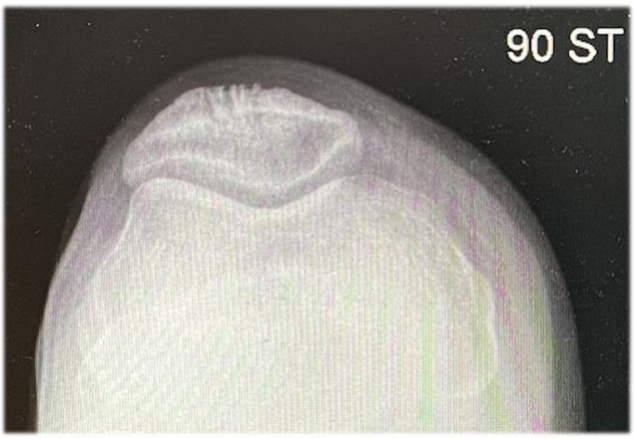

Obrázek 38 - Snímek patella defilé 90° (zdroj: archiv autora)

4.3.16 Patella v axiální (AX) projekci

Poloha pacienta – pacient leží na břiše na vyšetřovací desce, vyšetřovaná končetina je v kolenním kloubu pokrčená a přitažená k tělu pomocí obinadla a nevyšetřovaná končetina je natažená

Vyšetřovaná oblast – zobrazení kloubní štěrbiny mezi kondylem femuru a patellou

Centrace – centrální paprsek se centruje na střed čéšky

Vzdálenost rentgenky od detektoru – 100-110 cm

Ochranné pomůcky – zakrýt párové pohlavní orgány

Pokyn radiologického asistenta – Nehýbat se!

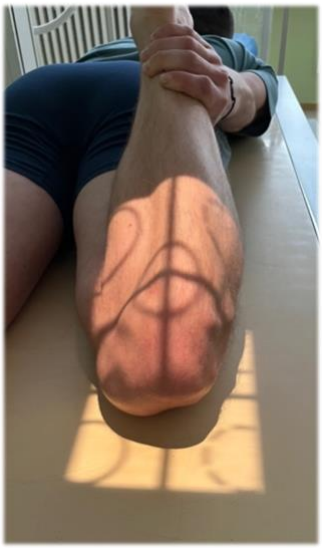

Obrázek 39 - Centrace na snímek patelly v AX projekci (zrdoj: archiv autora)

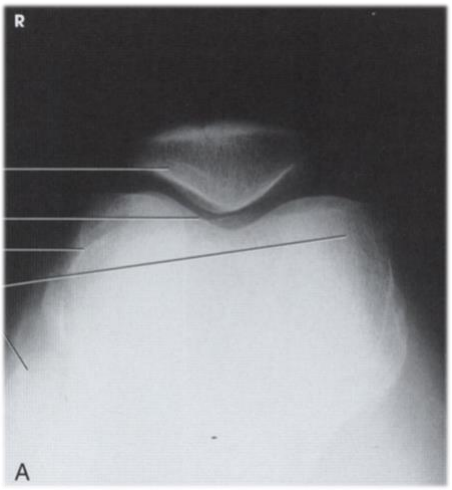

Obrázek 40 - Snímek patelly v AX projekci (zdroj: Frank et al., 2012)

4.3.17 Bérec v předozadní (AP) projekci

Poloha pacienta – pacient sedí nebo leží na vyšetřovací desce, vyšetřovaná končetina je natažená a špičky jsou rotované dovnitř a přitažené k tělu

Vyšetřovaná oblast – zobrazení kolenního kloubu, tibie, fibule a hlezenního kloubu

Centrace – centrální paprsek se centruje na střed tibie

Vzdálenost rentgenky od detektoru – 100-120 cm

Ochranné pomůcky – zakrýt párové pohlavní orgány

Pokyn radiologického asistenta – Nehýbat se!

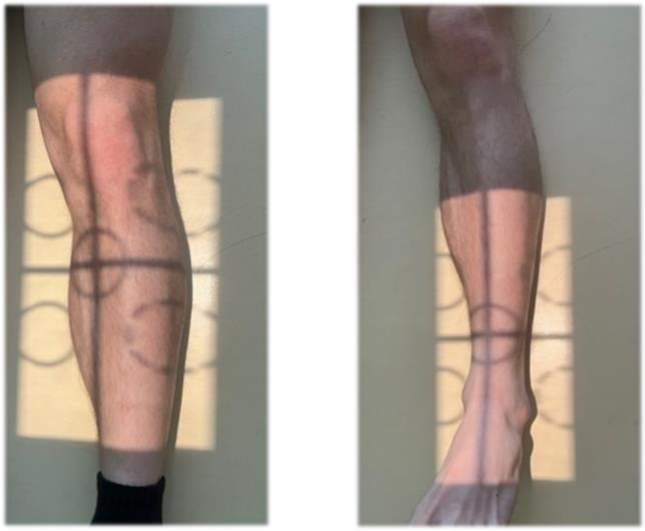

Obrázek 41 - Centrace na snímek bérce v AP projekci zvlášť s kolenním kloubem a hlezenním kloubem (zdroj: archiv autora)

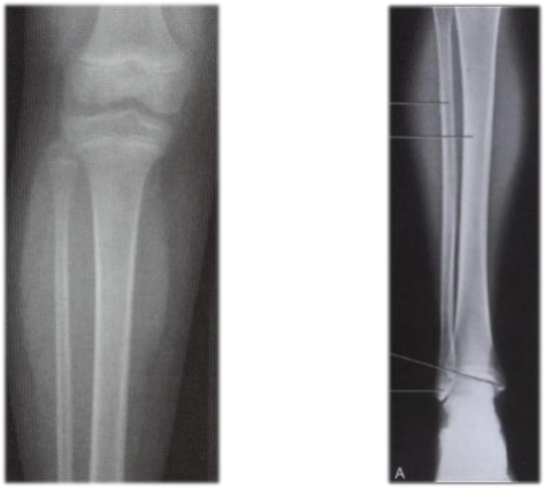

Obrázek 42 - Snímek bérce v AP projekci zvlášť s kolenním kloubem a hlezenním kloubem (zdroj: Frank et al., 2012)

4.3.18 Bérec v bočné (LAT) projekci

Poloha pacienta – pacient leží na boku na vyšetřované straně, vyšetřovanou nohu má mírně ohnutou v kyčelním i kolenním kloubu a nevyšetřovaná končetina je přehozená přes vyšetřovanou končetinu

Vyšetřovaná oblast – zobrazení kolenního kloubu, bérce a hlezenního kloubu

Centrace – centrální paprsek se centruje na střed bérce

Vzdálenost rentgenky od detektoru – 100-120 cm

Ochranné pomůcky – zakrýt párové pohlavní orgány

Pokyn radiologického asistenta – Nehýbat se!

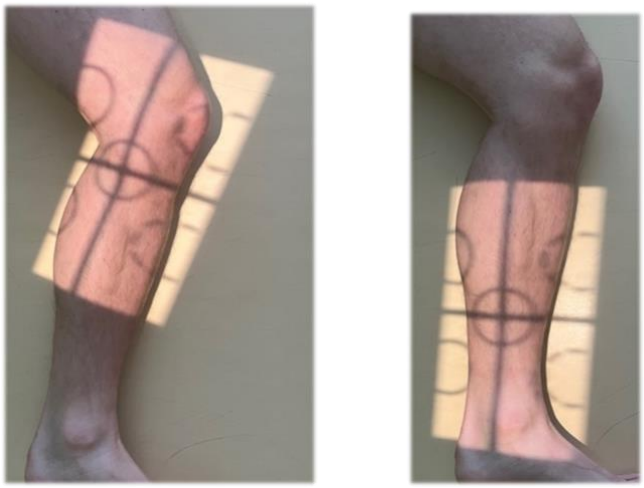

Obrázek 43 - Centrace na snímek bérce v LAT projekci (zdroj: archiv autora)

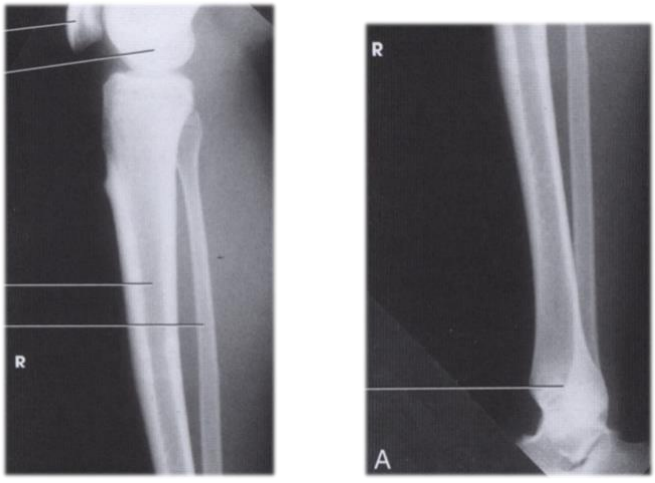

Obrázek 44 - Snímek bérce v LAT projekci (zdroj: Frank et al., 2012)

4.3.19 Hlezenní kloub v předozadní (AP) projekci

Poloha pacienta – pacient sedí nebo leží na vyšetřovací desce, vyšetřovaná končetina je natažená, špičky jsou mírně přitažené k tělu a rotované dovnitř

Vyšetřovaná oblast – zobrazení hlezenního kloubu

Centrace – centrální paprsek se centruje na střed kloubní štěrbiny

Vzdálenost rentgenky od detektoru – 100-120 cm

Ochranné pomůcky – zakrýt párové pohlavní orgány

Pokyn radiologického asistenta – Nehýbat se!

Obrázek 45 - Centrace na snímek hlezenního kloubu v AP projekci (zdroj: archiv autora)

Obrázek 46 - Snímek hlezenního kloubu v AP projekci (zdroj: Frank et al., 2012)

4.3.20 Hlezenní kloub v šikmé projekci

Poloha pacienta – pacient sedí nebo leží na vyšetřované desce a vyšetřovaná končetina je natažená a vnitřně rotovaná pod úhlem 45°

Vyšetřovaná oblast – zobrazení distální části bérce a hlezenního kloubu

Centrace – centrální paprsek se centruje na střed hlezenního kloubu

Vzdálenost rentgenky od detektoru – 100-120 cm

Ochranné pomůcky – zakrýt párové pohlavní orgány

Pokyn radiologického asistenta – Nehýbat se!

Obrázek 47 - Centrace na snímek hlezenního kloubu v šikmé projekci (zdroj: archiv autora)

Obrázek 48 - Snímek hlezenního kloubu v šikmé projekci (zdroj: Frank et al., 2012)

4.3.21 Hlezenní kloub v bočné (LAT) projekci

Poloha pacienta – pacient leží na vyšetřované straně, noha je položená na malíkové straně a vyšetřovaná končetina je mírně ohnutá v kyčelním a kolenním kloubu

Vyšetřovaná oblast – zobrazení hlezenního kloubu

Centrace – centrální paprsek se centruje kolmo na vnitřní kotník

Vzdálenost rentgenky od detektoru – 100-120 cm

Ochranné pomůcky – zakrýt párové pohlavní orgány

Pokyn radiologického asistenta – Nehýbat se!

Obrázek 49 - Centrace na snímek hlezenního kloubu v LAT projekci (zdroj: archiv autora)

Obrázek 50 - Snímek hlezenního kloubu v LAT projekci (zdroj: Frank et al., 2012)

4.3.22 Patní kost v bočné (LAT) projekci

Poloha pacienta – pacient sedí nebo leží na vyšetřované straně, dolní končetina je natažená a noha je položená na malíkové straně

Vyšetřovaná oblast – zobrazení celé patní kosti

Centrace – centrální paprsek se centruje na střed patní kosti

Vzdálenost rentgenky od detektoru – 100-120 cm

Ochranné pomůcky – zakrýt párové pohlavní orgány

Pokyn radiologického asistenta – Nehýbat se!

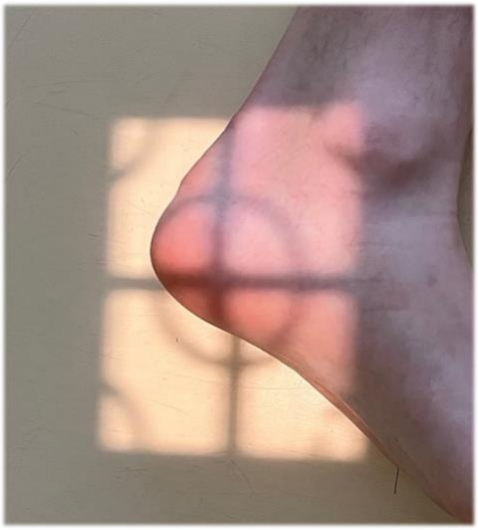

Obrázek 51 - Centrace na snímek patní kosti v LAT projekci (zdroj: archiv autora)

Obrázek 52 - Snímek patní kosti v LAT projekci (zdroj: Frank et al., 2012)

4.3.23 Patní kost v axiální (AX) projekci

Poloha pacienta – pacient sedí na vyšetřovací desce, vyšetřovaná končetina je natažená a noha je přitažená k bérci (pokud pacient nevydrží, nohu si přitáhne pomocí obinadla)

Vyšetřovaná oblast – zobrazení celé patní kosti

Centrace – centrální paprsek se centruje na střed kosti patní pod úhlem 45°

Vzdálenost rentgenky od detektoru – 100-120 cm

Ochranné pomůcky – zakrýt párové pohlavní orgány

Pokyn radiologického asistenta – Nehýbat se!

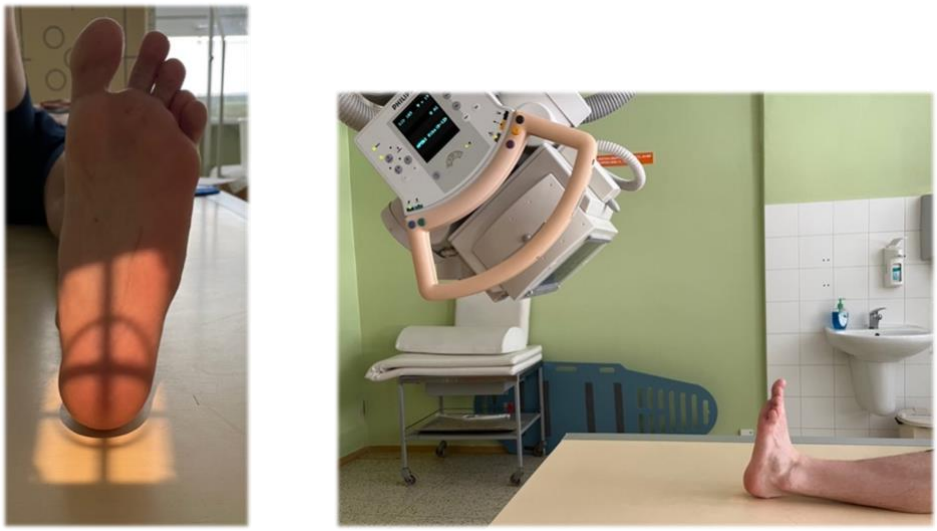

Obrázek 53 - Centrace a poloha pacienta na snímek patní kosti v AX projekci (zdroj: archiv autora)

Obrázek 54 - Snímek patní kosti v AX projekci (zdroj: Frank et al., 2012)

4.3.24 Noha v dorzoplantární projekci

Poloha pacienta – pacient sedí na vyšetřovací desce, ploska nohy je položená na desce a prsty jsou natažené

Vyšetřovaná oblast – zobrazení zánártních a nártních kůstek a prstů nohy

Centrace – centrální paprsek se centruje na střed zánártních kůstek

Vzdálenost rentgenky od detektoru – 100-120 cm

Ochranné pomůcky – zakrýt párové pohlavní orgány

Pokyn radiologického asistenta – Nehýbat se!

Obrázek 55 - Centrace na snímek nohy v dorzoplantární projekci (zdroj: archiv autora)

Obrázek 56 - Snímek nohy v dorzoplantární projekci (zdroj: Frank et al., 2012)

4.3.25 Noha v šikmé projekci

Poloha pacienta – pacient sedí na vyšetřovací desce a noha je mediánně rotována na palcovou stranu nohy

Vyšetřovaná oblast – zobrazení zánártních a nártních kůstek a prstů nohy

Centrace – centrální paprsek se centruje na střed zánártních kůstek

Vzdálenost rentgenky od detektoru – 100-120 cm

Ochranné pomůcky – zakrýt párové pohlavní orgány

Pokyn radiologického asistenta – Nehýbat se!

Obrázek 57 - Centrace na snímek nohy v šikmé projekci (zdroj: archiv autora)

Obrázek 58 - Snímek nohy v šikmé projekci (zdroj: Frank et al., 2012)

4.3.26 Noha v bočné (LAT) projekci

Poloha pacienta – pacient leží na vyšetřované straně a noha je položená na malíkové straně

Vyšetřovaná oblast – zobrazení prstů, nártních a zánártních kůstek

Centrace – centrální paprsek se centruje na střed palcové strany

Vzdálenost rentgenky od detektoru – 100-120 cm

Ochranné pomůcky – zakrýt párové pohlavní orgány

Pokyn radiologického asistenta – Nehýbat se!

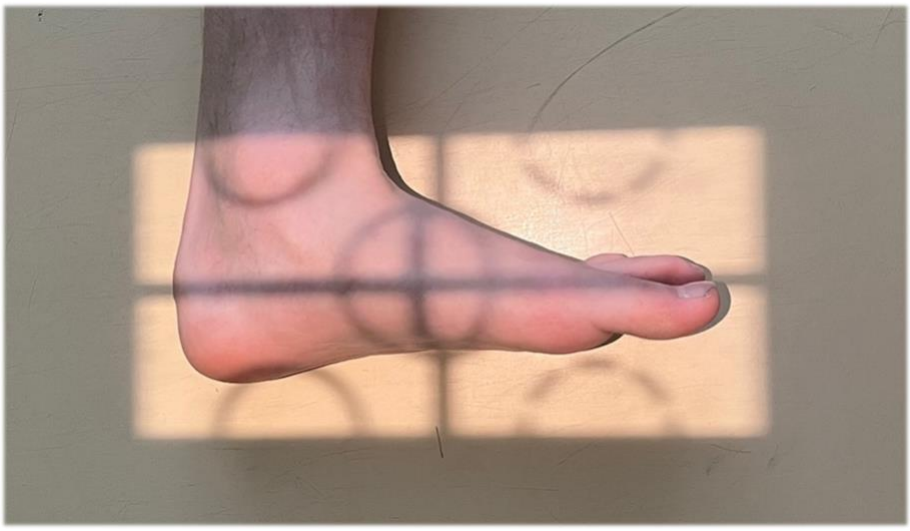

Obrázek 59 - Centrace na snímek nohy v LAT projekci (zdroj: archiv autora)

Obrázek 60 - Snímek nohy v LAT projekci (zdroj: Frank et al., 2012)

4.3.27 Nohy v dorzoplantární projekci – srovnávací

Poloha pacienta – pacient sedí na vyšetřovací desce, obě dvě vyšetřované končetiny jsou mírně pokrčené v kolenních kloubech, plosky nohou jsou položené na desce a prsty jsou natažené

Vyšetřovaná oblast – zobrazení zánártních a nártních kůstek a prstů nohou

Centrace – centrální paprsek se centruje na střed mezery mezi oběma nohama

Vzdálenost rentgenky od detektoru – 100-120 cm

Ochranné pomůcky – zakrýt párové pohlavní orgány

Pokyn radiologického pacienta – Nehýbat se!

Obrázek 61 - Centrace na snímek nohou v dorzoplantární projekci – srovnávací (zdroj: archiv autora)

Obrázek 62 - Snímek nohou v dorzoplantární projekci – srovnávací (zdroj: Frank et al., 2012)

4.3.28 Prsty v dorzoplantární projekci

Poloha pacienta – pacient sedí na vyšetřovací desce, vyšetřovaná končetina je mírně pokrčená v kolenním kloubu, ploska nohy je položená na desce a prsty nohy jsou natažené

Vyšetřovaná oblast – zobrazení celých článků prstů

Centrace – centrální paprsek se centruje na střed mezi nártní kůstky a články prstů

Vzdálenost rentgenky od detektoru – 100-120 cm

Ochranné pomůcky – zakrýt párové pohlavní orgány

Pokyn radiologického asistenta – Nehýbat se!

Obrázek 63 - Centrace na snímek prstů v dorzoplantární projekci (zdroj: archiv autora)

Obrázek 64 - Snímek prstů v dorzoplantární projekci (zdroj: Frank et al., 2012)

4.3.29 Prsty v šikmé dorzoplantární projekci

Poloha pacienta – pacient sedí na vyšetřovací desce, vyšetřovaná dolní končetina je mírně pokrčená v kolenním kloubu a ploska nohy je rotovaná mediálně na palcovou stranu pod úhlem 30°

Vyšetřovaná oblast – zobrazení všech prstů nohy a částí kůstek nártních

Centrace – centrální paprsek se centruje na střed oblasti zájmu (buď na všechny prsty nebo cíleně na jeden prst)

Vzdálenost rentgenky od detektoru – 100-110 cm

Ochranné pomůcky – zakrýt párové pohlavní orgány

Pokyn radiologického asistenta – Nehýbat se!

Obrázek 65 - Centrace na snímek prstů v šikmé dorzoplantární projekci (zdroj: archiv autora)

Obrázek 66 - Snímek prstů v šikmé dorzoplantární projekci (zdroj: Frank et al., 2012)

4.3.30 Palec v dorzoplantární projekci

Poloha pacienta – pacient sedí na vyšetřovací desce, vyšetřovaná končetina je mírně pokrčená v kolenním kloubu, ploska nohy je položená na desce a prsty jsou natažené

Vyšetřovaná oblast – zobrazení prvního (palce) a druhého (ukazováčku) prstu

Centrace – centrální paprsek se centruje na střed palce

Vzdálenost rentgenky od detektoru – 100-120 cm

Ochranné pomůcky – zakrýt párové pohlavní orgány

Pokyn radiologického asistenta – Nehýbat se!

Obrázek 67 - Centrace na snímek palce v dorzoplantární projekci (zdroj: archiv autora)

Obrázek 68 - Snímek palce v dorzoplantární projekci (zdroj: Frank et al., 2012)

4.3.31 Palec v šikmé projekci

Poloha pacienta – pacient sedí na vyšetřovací desce, vyšetřovaná končetina je mírně pokrčená v kolenním kloubu a ploska nohy je rotovaná mediálně na palcovou stranu pod úhlem 30°

Vyšetřovaná oblast – zobrazení první (palce) a druhého (ukazováčku) prstu

Centrace – centrální paprsek se centruje na střed mezi první a druhý prst

Vzdálenost rentgenky od detektoru – 100-120 cm

Ochranné pomůcky – zakrýt párové pohlavní orgány

Pokyn radiologického asistenta – Nehýbat se!

Obrázek 69 - Centrace na snímek palce v šikmé projekci (zdroj: archiv autora)

Obrázek 70 - Snímek palce v šikmé projekci (zdroj: Frank et al., 2012)

4.3.32 Dolní končetina na dlouhý formát

Poloha pacienta – pacient stojí zády k vertigrafu na určeném a předem nachystaném místě, za sebou má linii a stojí nehybně

Vyšetřovaná oblast – zobrazení kyčelního kloubu, kolenního kloubu a hlezenního kloubu

Centrace – centrální paprsek se centruje na střed kolenního kloubu

Vzdálenost rentgenky od detektoru – 300 cm

Ochranné pomůcky – zakrývat párové pohlavní orgány tak, aby nebyly zastíněny krčky femuru

Pokyn radiologického asistenta – Nehýbat se!



Obrázek 71 - Centrace a poloha pacienta na snímek dolní končetiny na dlouhém formátu (zdroj: archiv autora)

Obrázek 72 - Snímek na dolní končetinu na dlouhém formátu (zdroj: frank et al., 2012)

VÝZKUMNÁ (PRAKTICKÁ) ČÁST

Ve výzkumné části bakalářské práce byl proveden průzkum na radiodiagnostickém oddělení v okresní nemocnici v Břeclavi. Hlavním cílem této bakalářské práce je shromáždit informace od pacientů u snímkování dolní končetiny. Prvním dílčím cílem průzkumné části bylo zjistit, kolik pacientů přišlo na snímek dolní končetiny. Druhým dílčím cílem průzkumné části bylo zjistit, s jakou částí dolní končetiny mají pacienti potíže a na které straně. Třetím dílčím cílem praktické části bylo zjistit, s jakým problémem pacienti přišli k lékaři a kterou ambulanci navštívili. Čtvrtým dílčím cílem průzkumné části bylo zjistit, jestli byla potřeba pomoc sanitáře nebo jiného zkušeného pracovníka při výkonu a s porozuměním určitých pokynů a posledním cílem průzkumné části bylo zjistit, jestli pomohlo pacientům TEP kyčelního a kolenního kloubu od bolesti.

Na základě těchto cílů byl vytvořen dotazník, který obsahoval čtrnáct průzkumných otázek, na které respondenti anonymně a dobrovolně odpovídali.

1. Jaké je Vaše pohlaví?
2. Jaký je Váš věk?
3. Která část dolní končetiny Vás bolí?
4. Se kterou končetinou máte problém?
5. S jakým problémem jste přišel/přišla k lékaři?
6. Po jaké době od začátku bolesti jste navštívil/a lékaře?
7. Byla to bolest akutní (náhlá) nebo chronická (dlouhotrvající)?
8. Která ambulance Vás zasílá?
9. Myslíte si, že při vyšetření budete potřebovat asistenci (sanitář, rodinný příslušník)?
10. Jste schopen/schopna sám/sama porozumět pokynům radiologického asistenta při snímkování?
11. Máte TEP (totální endoprotézu) kyčelního kloubu?
12. Pomohlo Vám TEP kyčelního kloubu od bolesti?
13. Máte TEP (totální endoprotézu) kolenního kloubu?
14. Pomohlo Vám TEP kolenního kloubu od bolesti?

5 DOTAZNÍKOVÉ ŠETŘENÍ

Dotazník patří k důležitým výzkumným metodám. Může být chápan jako nějaký druh rozhovoru, který ale probíhá písemně pomocí fixovaných otázek a jejich odpovědí. Mezi velké pozitivum patří časová výkonnost, kdy tazatel může zjišťovat velký počet osob najednou, protože lze dotazník využít na mnoha různých místech ve stejnou dobu. Dotazovaní tak mají jistotu anonymity. Hypotézou k úspěšnému vyplnění dotazníku je jeho správné sestavení. Musí se dbát na dobrém výběru otázek a také na jejich srozumitelné a správné formulaci. (Pospíšilová, 2014)

Dotazníky mají různý rozsah i podobu a měly by být formulovány velmi stručně. Neměly by být sugestivní a předpovídat dané odpovědi dotazovaného. Tazatel by měl ve svém dotazníku sdělit něco o sobě, téma daného výzkumu a jeho cíl. Dotazovaní by také měly být plně informováni písemnou částí v úvodu dotazníku. (Pospíšilová, 2014)

K rozboru dochází po zodpovězení výzkumných otázek, a to je tvořeno ze sběru dat. Získané informace jsou potom upravovány a zaznamenávány do různých grafů, statistik a tabulek. (Pospíšilová, 2014)

5.1 Typy otázek

Mezi základní typy otázek patří otevřené, uzavřené, polozavřené a škálové.

5.1.1 Otevřené otázky

Tento typ otázek umožňuje volnou odpověď. Dotazovaný se může vyjádřit vlastními slovy a nemá na výběr už z dopředu připravených variant odpovědí. U tohoto typu otázek ale může být obtížné jeho zpracování a vyhodnocení. (Pospíšilová, 2014)

5.1.2 Uzavřené otázky

Uzavřené otázky poskytují výběr z několika variant odpovědí, ale nevýhodou může být nespokojenost dotazovaného s navrženými variantami a nemusí také vystihnout názor respondenta. Výhodou je velmi snadné vyplnění a zpracování odpovědí. (Pospíšilová, 2014)

5.1.3 Polozavřené otázky

U tohoto typu otázek jde o kombinaci dvou předchozích typů. Může se přidat otevřená alternativa do uzavřené otázky. (Pospíšilová, 2014)

5.1.4 Škálové otázky

Škálové otázky nabízí odpověď formou hodnotící stupnice. Ta může být v podobě grafické, číselné nebo verbální. Tento typ otázek zajišťuje kvalitativní i kvantitativní sběr dat a lze je poté jednoduše statisticky analyzovat. (Pospíšilová, 2014)

5.2 Metodika výzkumné části

Pro zjišťování dat bylo použito kvantitativní dotazníkové šetření, které se zakládá na vyšší spolehlivosti, kdy výsledky vyjadřují, zda při opakovaném použití dotazníku získáme podobná data. Výzkum má ale nižší platnost získaných dat, protože zkoumáme pouze to, co zkoumat chceme. V únoru byla oslovena vedoucí radiodiagnostického oddělení s prosbou, zda by bylo možné provádět v měsíci březnu průzkum na jejím oddělení. Po jejím písemném souhlasu bylo osloveno vedení nemocnice se stejnou prosbou a poté byly vyřízeny důležité formální náležitosti.

Dotazník se skládal ze 3 papírů o velikosti A4. První strana obsahovala úvodní text, pohlaví a věk respondentů, problémovou část dolní končetiny a stranu problémové dolní končetiny (viz Příloha C). Druhá strana zahrnovala otázky ohledně daného problému, dvě otázky ohledně bolesti, zasílající ambulanci, potřebnou pomoc při vyšetření a porozumění pokynů od radiologického asistenta (viz Příloha D). Poslední strana dotazníku obsahovala informace ohledně TEP (totální endoprotézy) kyčelního a kolenního kloubu a zda jim tato výměna kloubu pomohla od bolesti (viz Příloha E).

5.3 Distribuce dotazníku

Na předem smluvené oddělení bylo koncem února přineseno 400 dotazníků. Průzkum byl prováděn v termínu od 1.3. 2022 do 31.3. 2022. Dotazníky byly vytvořeny pomocí uzavřených otázek, kdy každý pacient mohl vyplnit jeden dotazník a vždy musel kroužkovat pouze jednu z nabízených možností. Vyplněním dotazníku respondent souhlasil se zařazením do průzkumného šetření do mé bakalářské práce.

5.4 Charakteristika posbíraných dat

Dotazník v daném termínu řádně vyplnilo a odevzdalo 270 respondentů. Všem pacientům byl dotazník nabídnut, ale jelikož to bylo dobrovolné, tak ne každý pacient si ho vzal na vyplnění. Do dotazníku se tak mohl zapojit kdokoliv.

5.5 Zpracování posbíraných dat

Data z vyplněných dotazníků byla spočtena do tabulky a poté byla vložena a vyhodnocována pomocí grafové a popisné statistiky. Ke zpracování získaných dat z datového šetření byl použit program Microsoft Office Excel, kam byla vložena daná data a poté byla zpracována do sloupcových grafů. Výsledné grafy byly popsány pomocí názvů os a popisků číselných dat nad zakončením jednotlivých sloupců.

5.6 Výsledky dotazníkového šetření

Otázka č. 1: *„Jaké je Vaše pohlaví?“*

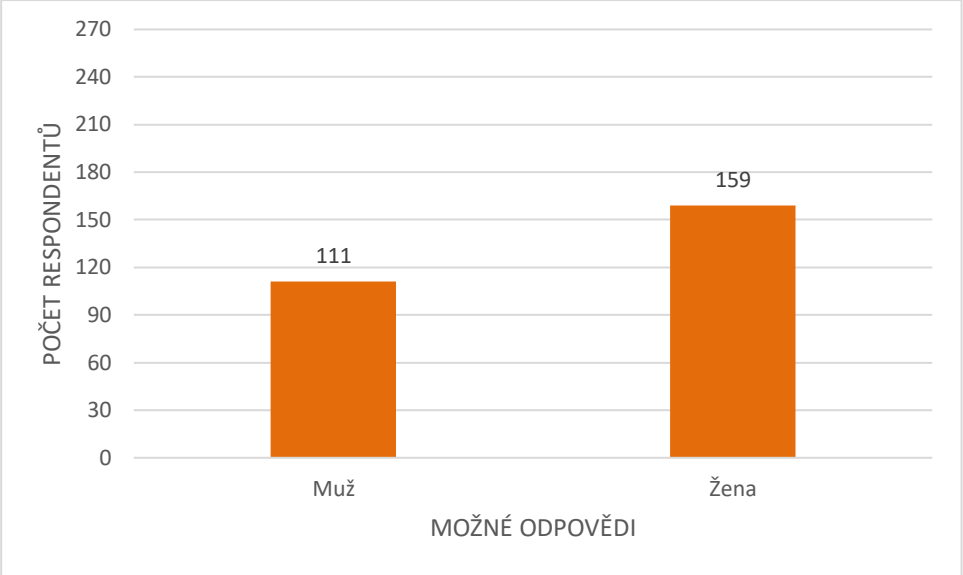

Graf 1 - Pohlaví respondentů

Cílem první otázky bylo zjistit, kolik respondentů bylo ženského a kolik mužského pohlaví. 41,11 % (111) respondentů odpovědělo, že jsou mužského pohlaví a 58,89 % (159) respondentů odpovědělo, že jsou ženského pohlaví.

Otázka č. 2: *„Jaký je Váš věk?“*

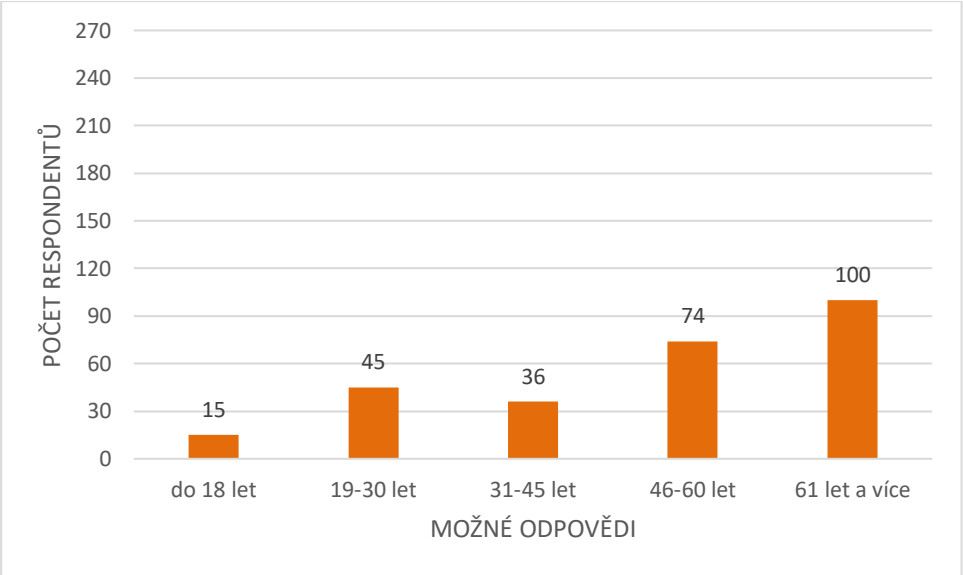

Graf 2 - Věk respondentů

Cílem druhé otázky byl zjistit věk všech respondentů. 5,56 % (15) respondentů odpovědělo, že jejich věk je do 18 let. 16,67 % (45) respondentů odpovědělo, že jejich věk je v rozmezí 19-30 let. 13,33 % (36) respondentů odpovědělo, že jejich věk je v rozmezí 31-45 let. 27,41 % (74) respondentů odpovědělo, že jejich věk je v rozmezí 46-60 let a 37,04 % (100) respondentů odpovědělo, že jejich věk je 61 let a více.

Otázka č. 3: *„Která část dolní končetiny Vás bolí?“*

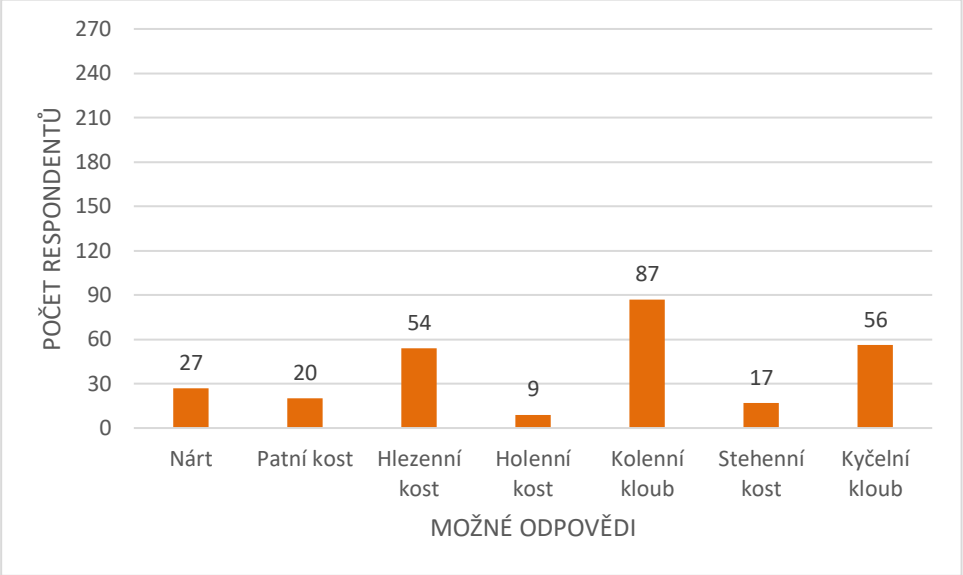

Graf 3 – Se kterou částí dolní končetiny mají respondenti problém

Cílem třetí otázky bylo zjistit, která část dolní končetiny respondenty bolí. 10 % (27) respondentů odpovědělo, že má problém s nártem. 7,41 % (20) respondentů odpovědělo, že má problém s patní kostí. 20 % (54) respondentů odpovědělo, že má problém s hlezenní kostí. 3,33 % (9) respondentů odpovědělo, že má problém s holenní kostí. 32,22 % (87) respondentů odpovědělo, že má problém s kolenním kloubem. 6,30 % (17) respondentů odpovědělo, že má problém se stehenní kostí a 20,74 % (56) respondentů odpovědělo, že má problém s kyčelním kloubem.

Otázka č. 4: *„Se kterou končetinou máte problém?“*

Graf 4 - Se kterou končetinou mají respondenti problém

Cílem čtvrté otázky bylo zjistit, která dolní končetina je bolí. 55,56 % (150) respondentů odpovědělo, že má problém s pravou dolní končetinou a 44,44 % (120) respondentů odpovědělo, že má problém s levou dolní končetinou.

Otázka č. 5: *„S jakým problémem jste přišel/přišla k lékaři?“*

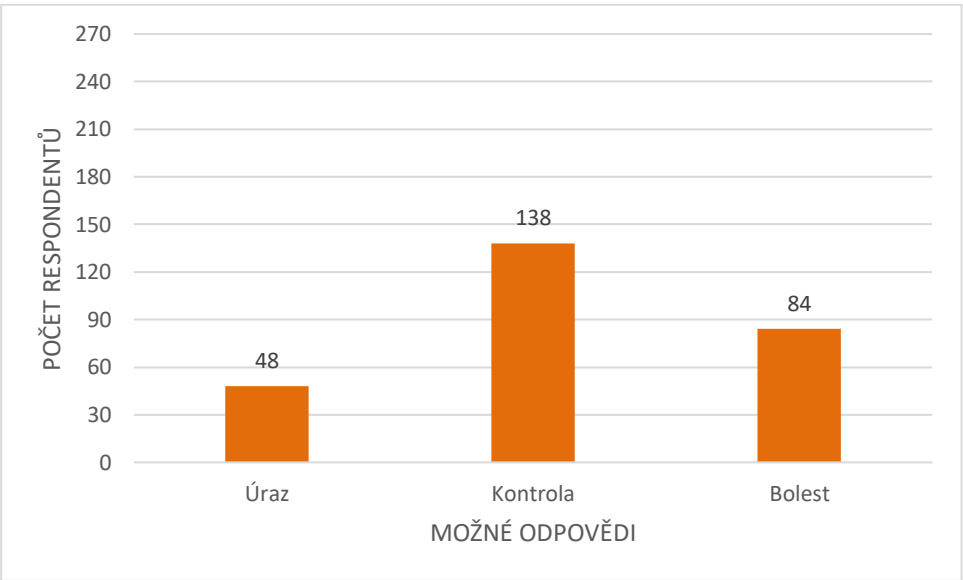

Graf 5 - S jakým problémem přišli respondenti k lékaři

Cílem páté otázky bylo zjistit, s jakým problémem respondenti přišli k lékaři. 18 % (48) respondentů odpovědělo, že přišli k lékaři s úrazem. 51 % (138) respondentů odpovědělo, že přišli k lékaři na kontrolu a 31 % (84) respondentů odpovědělo, že přišli k lékaři s bolestí.

Otázka č. 6: *„Po jaké době od začátku bolesti jste navštívil/a lékaře?“*

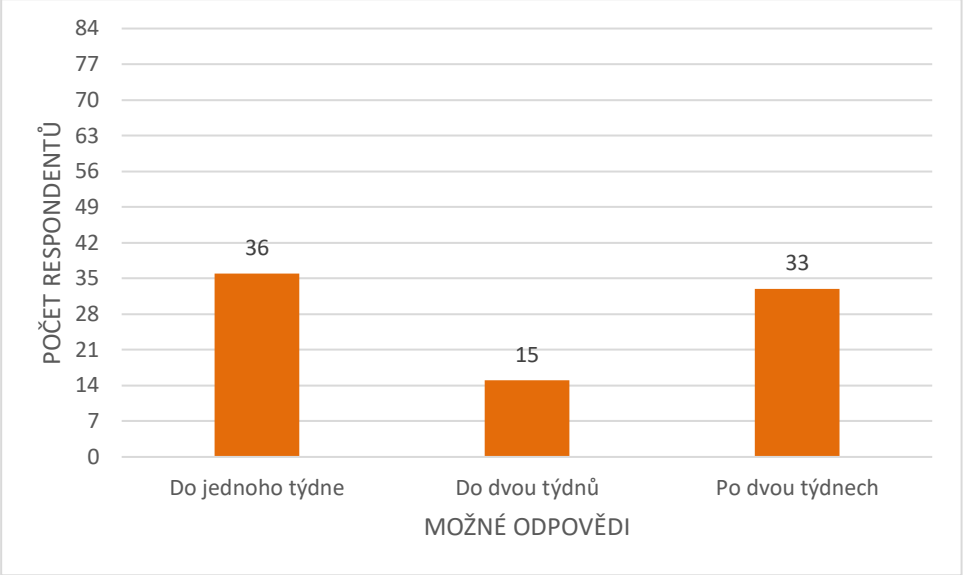

Graf 6 - Po jaké době respondenti navštívili lékaře od začátku bolesti

Cílem šesté otázky bylo zjistit, po jaké době respondenti navštívili lékaře od začátku bolesti. Na tuto otázku odpovědělo 84 dotazovaných (viz Graf 5). 43 % (36) respondentů odpovědělo, že od začátku bolesti navštívili lékaře do jednoho týdne. 18 % (15) respondentů odpovědělo, že od začátku bolesti navštívili lékaře do dvou týdnů a 39 % (33) respondentů odpovědělo, že od začátku bolesti navštívili lékaře po dvou týdnech.

Otázka č. 7: *„Byla to bolest akutní (náhlá) nebo chronická (dlouhotrvající)?“*

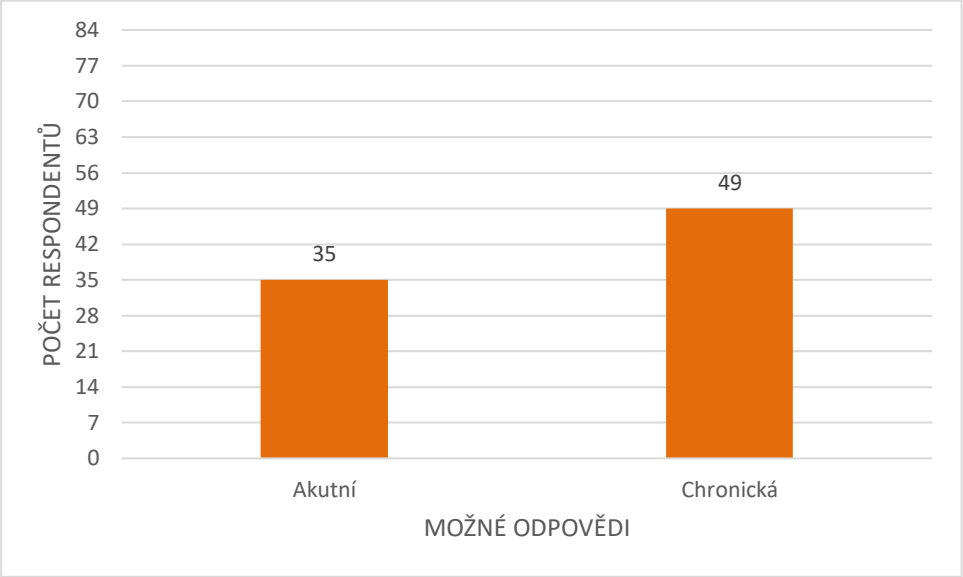

Graf 7 - Bolest akutní nebo chronická

Cílem sedmé otázky bylo zjistit, zda bolest byla akutní (náhlá) nebo chronická (dlouhotrvající). Na tuto otázku odpovědělo 84 dotazovaných (viz Graf 5). 42 % (35) respondentů odpovědělo, že jejich bolest byla akutní a 58 % (49) respondentů odpovědělo, že jejich bolest byla chronická.

Otázka č. 8: *„Která ambulance Vás zasílá?“*

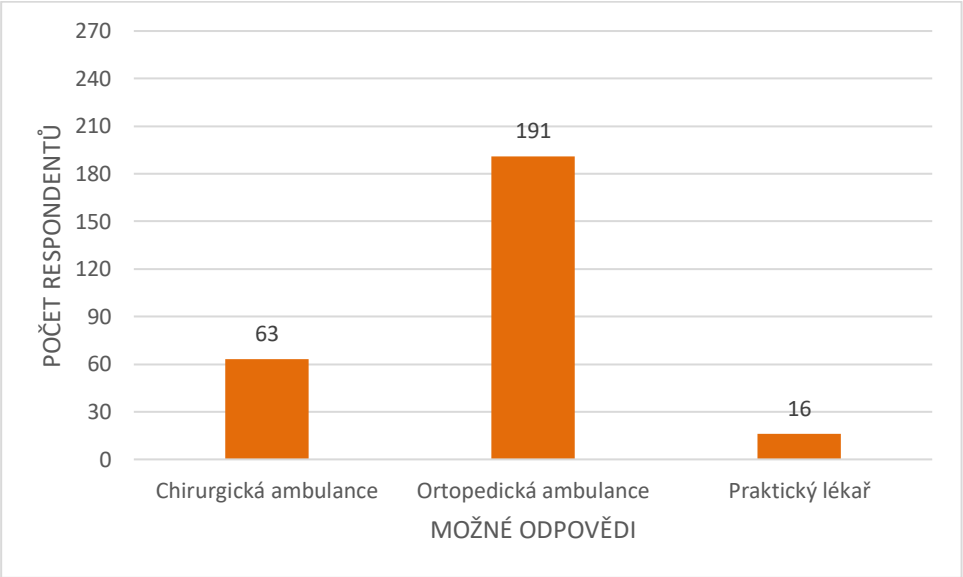

Graf 8 - Která ambulance respondenty zasílá

Cílem osmé otázky bylo zjistit, která ambulance dané respondenty zasílá. 23 % (63) respondentů odpovědělo, že je zasílá chirurgická ambulance. 71 % (191) respondentů

odpovědělo, že je zasílá ortopedická ambulance a 6 % (16) respondentů odpovědělo, že je zasílá praktický lékař.

Otázka č. 9: *„Myslíte si, že při vyšetření budete potřebovat asistenci (sanitář, rodinný příslušník)?“*

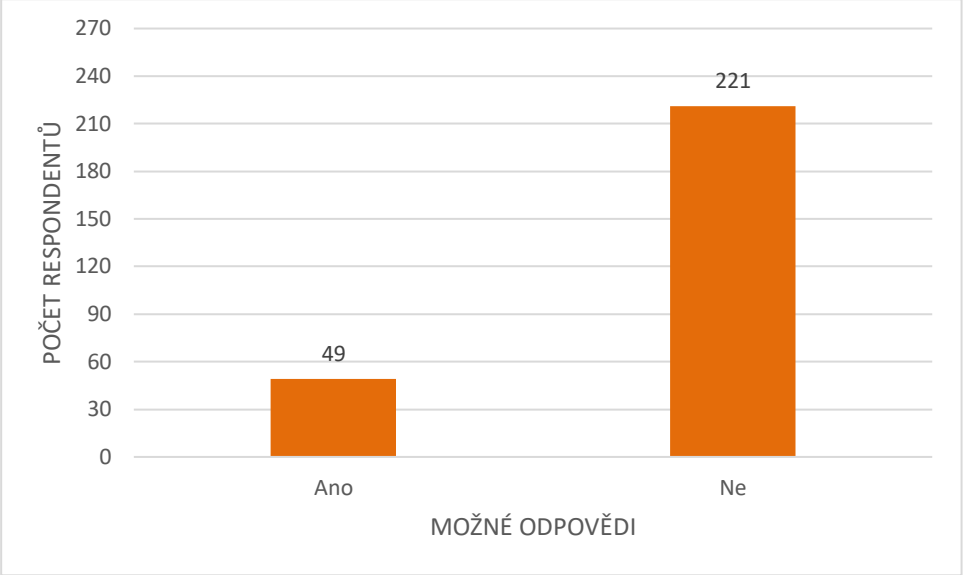

Graf 9 - Potřeba respondenta pomoc od sanitáře nebo rodinného příslušníka při vyšetření

Cílem deváté otázky bylo zjistit, zda si respondenti myslí, že budou potřebovat pomoc sanitáře nebo rodinného příslušníka při vyšetření. 18 % (49) respondentů odpovědělo, že pomoc sanitáře nebo rodinného příslušníka při vyšetření potřebovat budou a 82 % (221) respondentů odpovědělo, že žádnou pomoc při vyšetření potřebovat nebudou.

Otázka č. 10: *„Jste schopen/schopna sám/sama porozumět pokynům radiologického asistenta při snímkování?“*

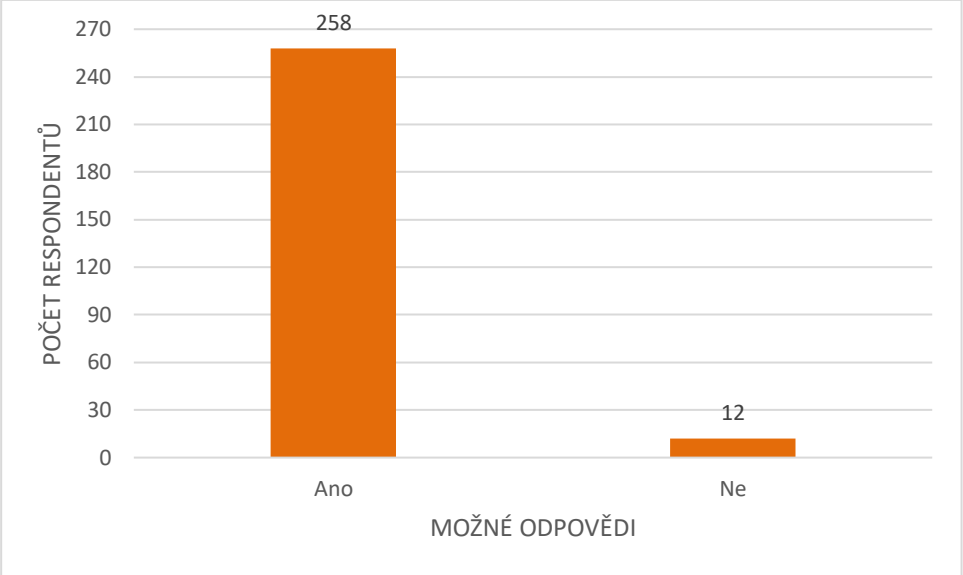

Graf 10 - Porozumění pokynům od radiologického asistenta

Cílem desáté otázky bylo zjistit, zda jsou respondenti schopni sami porozumět pokynům od radiologického asistenta při snímkování. 96 % (258) respondentů odpovědělo, že jsou sami schopni pokynům od radiologického asistenta porozumět a 4 % (12) respondentů odpovědělo, že sami nejsou schopni porozumět pokynům od radiologického asistenta.

Otázka č. 11: *„Máte TEP (totální endoprotézu) kyčelního kloubu?“*

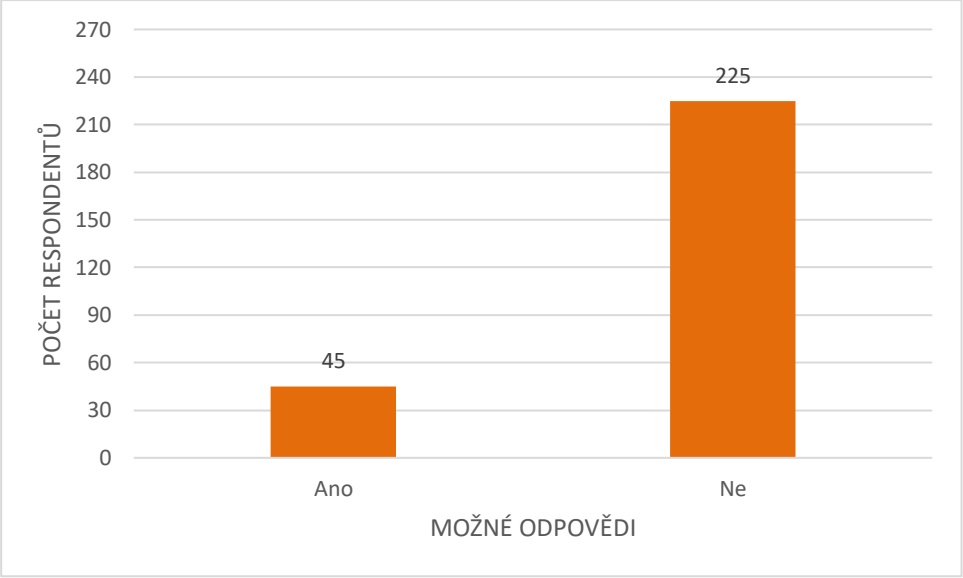

Graf 11 - TEP kyčelního kloubu

Cílem jedenácté otázky bylo zjistit, zda respondenti mají TEP (totální endoprotézu) kyčelního kloubu. 17 % (45) respondentů odpovědělo, že TEP kyčelního kloubu mají a 83 % (225) respondentů odpovědělo, že TEP kyčelního kloubu nemají.

Otázka č. 12: *„Pomohlo Vám TEP kyčelního kloubu od bolesti?“*

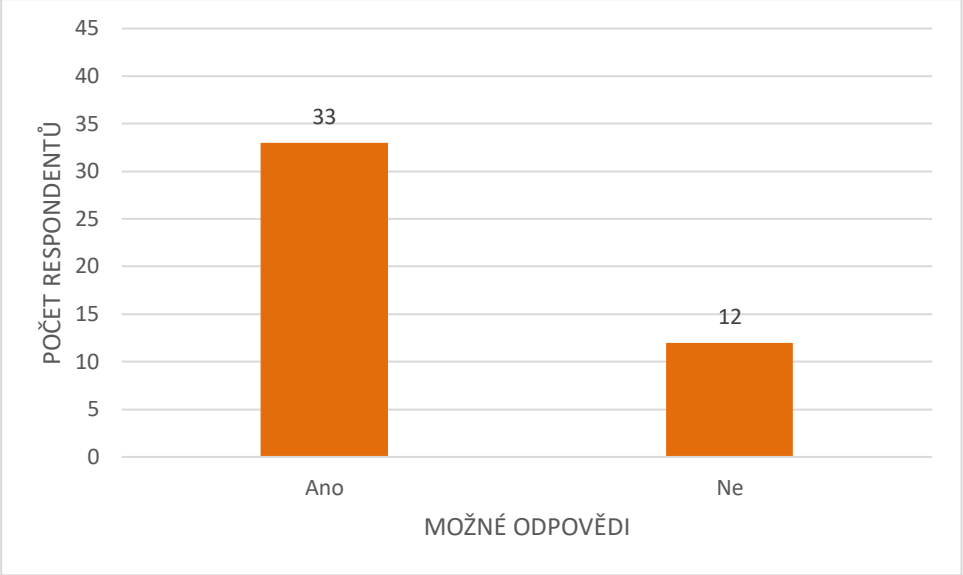

Graf 12 - Pomoc od bolesti díky TEP kyčelního kloubu

Cílem dvanácté otázky bylo zjistit od respondentů, zda jim TEP kyčelního kloubu pomohlo od bolesti. Na tuto otázku odpovědělo 45 dotazovaných (viz Graf 11). 73 % (33) respondentů odpovědělo, že TEP kyčelního kloubu jim od bolesti pomohlo a 27 % (12) respondentů odpovědělo, že TEP kyčelního kloubu jim od bolesti nepomohlo.

Otázka č. 13: *„Máte TEP (totální endoprotézu) kolenního kloubu?“*

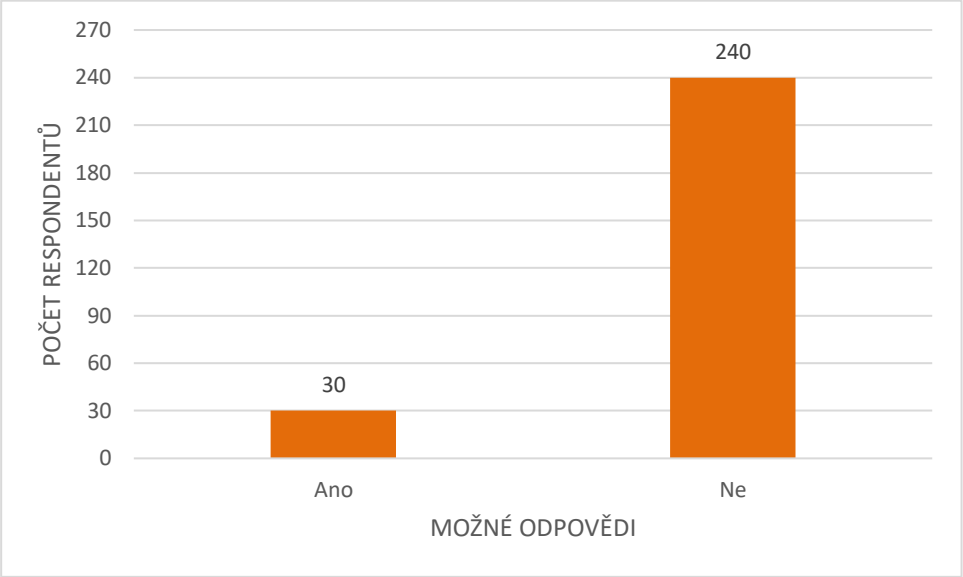

Graf 13 - TEP kolenního kloubu

Cílem třinácté otázky bylo zjistit, zda respondenti mají TEP (totální endoprotézu) kolenního kloubu. 11 % (30) respondentů odpovědělo, že TEP kolenního kloubu mají a 89 % (240) respondentů odpovědělo, že TEP kolenního kloubu nemají.

Otázka č. 14: *„Pomohlo Vám TEP kolenního kloubu od bolesti?“*

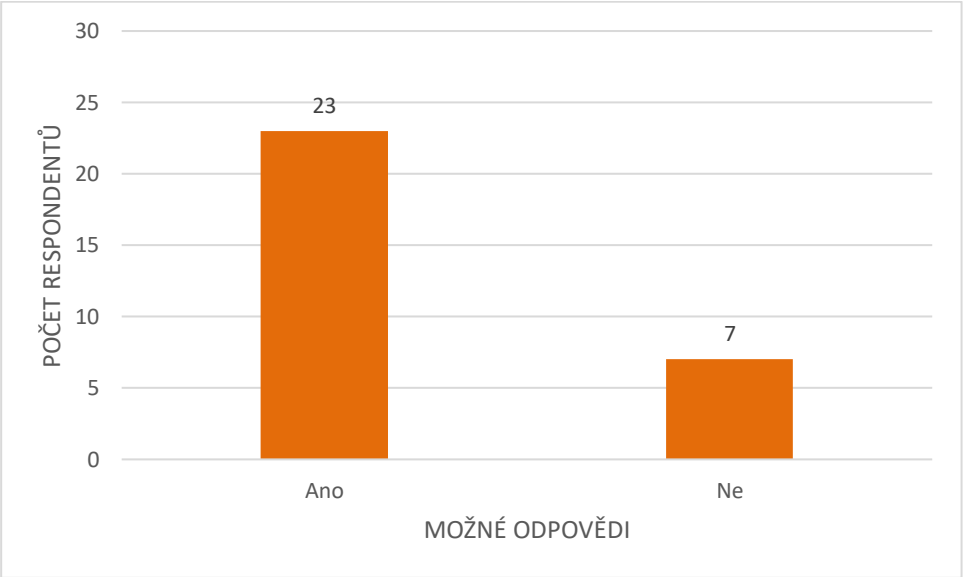

Graf 14 - Pomoc od bolesti díky TEP kolenního kloubu

Cílem čtrnácté otázky bylo zjistit od respondentů, zda jim TEP kolenního kloubu pomohlo od bolesti. Na tuto otázku odpovědělo 30 dotazovaných (viz Graf 13). 77 % (23) respondentů

odpovědělo, že TEP kolenního kloubu jim od bolesti pomohlo a 23 % (7) respondentů odpovědělo, že TEP kolenního kloubu jim od bolesti nepomohlo.

6 DISKUZE

Průzkumná otázka č. 1: Kolik pacientů přišlo na snímek dolní končetiny?

Průzkumná otázka č. 1 byla vyhodnocena na základě otázek č. 1 a 2. Cílem otázky č. 1 bylo zjistit, kolik pacientů přišlo na snímek dolní končetiny. Podle vyplněných dotazníků přišlo na tento snímek dohromady 270 respondentů. V rámci šetření bylo zjištěno, že z celkového počtu pacientů bylo 41,11 % (111) mužského pohlaví a 58,89 % (159) ženského pohlaví. Dle Pánkové (2017), která měla závěrečnou práci na skiagrafii dolní končetiny, se v roce 2016 ve stejném časovém rozmezí nechalo osnímkovat celkem 303 pacientů. Z toho bylo 48 % (145) mužského pohlaví a 52 % (158) ženského pohlaví.

Cílem otázky č. 2 bylo zjistit, v jakém věkovém rozmezí pacienti jsou. Z dotazníkového šetření vyplývá, že nejvíce pacientů bylo ve věku 61 let a více a činilo to 37,04 % (100) respondentů. Nejméně pacientů přišlo ve věku do 18 let a to bylo 5,56 % (15). Dle Pánkové (2017) se nechalo osnímkovat nejvíce pacientů ve věku 51-60 let a to bylo 18 % (55). Nejméně pacientů bylo ve věku do 20 let a to bylo 3,96 % (12) pacientů.

Cílem průzkumné otázky č. 1 bylo zjistit, kolik pacientů přišlo na rentgenový snímek dolní končetiny. Závěrem mého dotazníkového šetření je, že na snímek přišlo 270 pacientů během jednoho měsíce. Ze všech dotazovaných přišlo na radiodiagnostické oddělení nejvíce pacientů ženského pohlavní než pohlaví mužského. Také dle dotazníkového šetření vyplynulo, že nejvíce pacientů přišlo ve věku více jak 61 let a nejméně pacientů bylo ve věku do 18 let. V práci Pánkové (2019) bylo na snímku dolní končetiny také více pacientů ženského pohlaví než mužského pohlaví. Také kolegyně uvedla, že nejvíce pacientů měla ve věku 51-60 let a nejméně jich bylo ve věku do 20 let, avšak tohle nemůžeme brát jako velké porovnání, protože každá jsme měla jiné věkové rozmezí na jednotlivé odpovědi.

Průzkumná otázka č. 2: Která část dolní končetiny pacienty trápí a na které straně?

Průzkumná otázka č. 2 byla vyhodnocena na základě otázek č. 3 a 4. Cílem otázky č. 3 bylo zjistit, se kterou částí dolní končetiny mají pacienti nejvíce problém. Mezi nejčastější odpověď patřil kolenní kloub, který trápil 32,22 % (87) respondentů. Mezi druhou nejčastější odpověď patřil kyčelní kloub, který trápil 20,74 % (56) respondentů. Nejméně pacientů mělo problém s holenní kostí, kterou trápilo 3,33 % (9) dotazovaných pacientů.

Cílem otázky č. 4 bylo zjistit, se kterou končetinou mají problém. Nejvíce pacientů odpovědělo, že s pravou dolní končetinou. Tam se řadilo 55,56 % (150) respondentů. S levou dolní končetinou mělo problém 44,44 % (120) pacientů.

Cílem průzkumné otázky č. 2 bylo zjistit, která část dolní končetiny pacienty trápí a na které straně. Z mé práce vyplývá, že nejčastějším problémem, který pacienty při návštěvě lékaře trápil, byl kolenní kloub, což není žádným překvapením. Kolenní kloub je totiž nejzatěžovanějším kloubem v lidském těle. Mezi nejméně častou odpověď patřila kost holenní. Respondenti také odpověděli, že nejvíce mají problém s pravou dolní končetinou. Bohužel k této průzkumné otázce jsem nedokázala dohledat žádnou práci nebo data pro srovnání mých výsledků.

Průzkumná otázka č. 3: S jakým problémem pacienti přišli k lékaři a kterou ambulanci navštívili?

Průzkumná otázka č. 3 byla vyhodnocena na základě otázek č. 5, 6, 7 a 8. Cílem otázky č. 5 bylo zjistit, s jakým problémem přišli k lékaři. Mezi nejčastější odpověď patřila kontrola. Tu navštívilo 51 % (138) dotazovaných respondentů. Mezi druhou nejčastější odpověď se řadí bolest, kterou trápilo 31 % (84) respondentů a nejméně pacientů 18 % (48) odpovědělo na úraz. Pacienti, kteří odpověděli na bolest, pak měli ještě dvě otázky navíc (viz otázka č. 6 a 7). Cílem otázky č. 6 bylo zjistit, za jak dlouho od počátku bolesti navštívili lékaře. 43 % (36) pacientů odpovědělo, že šli k lékaři do jednoho týdne, po dvou týdnech to bylo 39 % (33) pacientů a do dvou týdnů šlo k lékaři 18 % (15) pacientů. Cílem otázky č. 7 bylo zjistit, kolik pacientů přišlo s akutní (náhlou) nebo s chronickou (dlouhotrvající) bolestí. Nejvíce pacientů přišlo s bolestí chronickou a to bylo 58 % (49) pacientů. Na akutní bolest trpělo 42 % (35) pacientů. Podle Pánkové (2017) přišlo k lékaři nejvíce pacientů s bolestí nebo na kontrolu a bylo to 48 % (145). S úrazem navštívilo lékaře 43 % (132) pacientů a 9 % (26) pacientů bylo odesláno s jiným problémem.

Cílem otázky č. 8 bylo zjistit, která ambulance pacienty zasílá. V mém dotazníkovém šetření byla nejnavštěvovanější ambulance ortopedická, kam pacienti chodí z důvodu bolesti, poruch pohybového aparátu a následných opakovaných kontrol. Na tuto ambulanci přišlo celkem 71 % (191) pacientů. Chirurgická ambulance je pro pacienty, kterým se stal jakýkoliv úraz a tu navštívilo 23 % (63) pacientů. 6 % (16) respondentů uvedlo, že na rentgenový snímek je odeslala jiná ambulance. Dle Pánkové (2017) navštívilo nejvíce pacientů ortopedickou

ambulanci a to 48 % (145). Chirurgickou ambulanci navštívilo 43 % (132) pacientů a z jiné ambulance bylo zasláno 9 % (26) pacientů.

Cílem průzkumné otázky č. 3 bylo zjistit, s jakým problémem pacienti přišli k lékaři a kterou ambulanci navštívili. Z mého šetření vyšlo, že nejvíce pacientů přišlo k lékaři kvůli kontrole. Úraz se stal nejméně dotazovaným pacientům. Co se týče ambulance, mezi nejnavštěvovanější patřila ambulance ortopedická a mezi nejméně navštěvovanější patřil praktický lékař. Pánková (2017) ve své práci uvádí, že nejvíce pacientů přišlo k lékaři s bolestí nebo kontrolou. Zbytek pacientů přišlo s jiným problémem, než měla kolegyně uvedou ve svém šetření. V její práci také vyšlo, že mezi nejnavštěvovanější ambulanci patří ortopedická, která se shoduje i s mým výsledkem a nejméně navštěvovanou ambulancí byla jiná, než měla kolegyně v práci uvedenou.

Průzkumná otázka č. 4: Byla potřeba pomoc sanitáře nebo jiného zkušeného pracovníka při výkonu a porozuměním určitých pokynů?

Průzkumná otázka č. 4 byla vyhodnocena na základě otázek č. 9 a 10. Cílem otázky č. 9 bylo zjistit, jestli si pacienti myslí, že budou potřebovat nějakou pomocnou asistenci od sanitáře nebo rodinného příslušníka při rentgenovém výkonu. 18 % (49) respondentů odpovědělo, že pomoc při vyšetření od sanitáře nebo rodinného příslušníka potřebovat budou. 82 % (221) respondentů odpovědělo, že nějakou pomoc určitě potřebovat budou.

Cílem otázky č. 10 bylo zjistit, zda jsou schopni sami porozumět pokynům radiologického asistenta při snímkování. Z dotazovaných respondentů 96 % (258) odpovědělo, že jsou sami schopni porozumět pokynům radiologického asistenta při snímkování. Zbylé 4 % (12) respondentů odpovědělo, že schopni nejsou porozumět a pomoc určitě potřebovat budou.

Cílem průzkumné otázky č. 4 bylo zjistit, zda budou pacienti potřebovat nějakou pomoc od sanitáře nebo rodinného příslušníka při výkonu a zda dokážou porozumět pokynům radiologického asistenta. Podle průzkumu vyšlo, že nejvíce pacientů odpovědělo na otázku, že žádnou pomoc potřebovat nebudou a také většina pacientů je schopna porozumět pokynům, které radiologický asistent bude dávat. K této otázce jsem bohužel nedokázala dohledat data nebo práci, abych své výsledky porovnala s jinými.

Průzkumná otázka č. 5: Pomohlo pacientům od bolesti TEP kyčelního a kolenního kloubu?

Průzkumná otázka č. 5 byla vyhodnocena na základě otázek č. 11, 12, 13 a 14. Cílem otázky č. 11 bylo zjistit, kolik pacientů má TEP (totální endoprotézu) kyčelního kloubu. Nejvíce

pacientů odpovědělo, že TEP kyčelního kloubu nemají. Bylo to 83 % (225) respondentů. 17 % (45) respondentů pak odpovědělo, že TEP kyčelního kloubu mají. Následným cílem otázky č. 12 bylo zjistit, zda pacientům pomohla operace od bolesti. 73 % (33) pacientů odpovědělo, že jim to od bolesti pomohlo a 27 % (12) pacientů odpovědělo, že tato operace jim od bolesti vůbec nepomohla. Dle Sigmundové (2017), která měla závěrečnou práci se zaměřením na implantaci kyčelního a kolenního kloubu vyplývá, že TEP kyčelního kloubu mělo 50 % (30) respondentů. Ve svém dotazníkovém šetření uvádí, že před zákrokem uváděli pacienti průměrnou hodnotu bolesti 2,1 z 5 a po zákroku uváděli průměrnou hodnotu bolesti 1,4 z 5.

Cílem otázky č. 13 bylo zjistit, kolik pacientů má TEP (totální endoprotézu) kolenního kloubu. Nejvíce pacientů odpovědělo, že TEP kolenního kloubu nemají. Bylo to 89 % (240) respondentů. 11 % (30) pacientů odpovědělo, že TEP kolenního kloubu mají. Následným cílem otázky č. 14 bylo zjistit, zda pacientům pomohla operace od bolesti. 77 % (23) pacientů odpovědělo, že TEP kolenního kloubu jim od bolesti pomohlo a 23 % (7) pacientů odpovědělo, že operace jim od bolesti vůbec nepomohla. Dle Sigmundové (2017) mělo TEP kolenního kloubu 50 % (30) dotazovaných respondentů. Ve svém dotazníkovém šetření uvádí, že před operací pacienti uváděli průměrnou hodnotu bolesti 1,5 z 5 a po operaci uváděli průměrnou hodnotu 1,4.

Cílem průzkumné otázky č. 5 bylo zjistit, zda pomohlo TEP kyčelního a kolenního kloubu pacientům od bolesti. U TEP kyčelního kloubu nejvíce pacientů odpovědělo, že tento zákrok jim pomohl od bolesti, kterou předtím měli. Stejný výsledek byl v mé práci i u kolenního kloubu, kdy pacienti s TEP kolenního kloubu také odpověděli, že jim operace pomohla. Sigmundová (2017) v obou případech uvádí, že pacienti souhlasili s tím, že operace jim od bolesti pomohla.

7 ZÁVĚR

Tato bakalářská práce byla sepsána za účelem vytvoření manuálu a sepsání projekcí na snímkování dolní končetiny. Závěrečná práce se skládá z teoretické části a výzkumné části. V teoretické části byly stručně sepsány informace o rentgenovém záření, jeho objev, vznik, vlastnosti a ochrana pacienta před ionizujícím zářením. Také byla sepsána anatomie dolní končetiny, kam patří pánevní pletenec, volná dolní končetina a vysvětlení směrů a rovin na lidském těle. Praktická část byla realizována pomocí dotazníkového šetření, kdy předem připravené dotazníky byly k dispozici pacientům v okresní nemocnici v Břeclavi po dobu jednoho měsíce.

Prvním dílčím cílem bylo zjistit, kolik pacientů přišlo na snímek dolní končetiny. Z dotazníkového šetření vyplynulo, že během jednoho měsíce přišlo na toto vyšetření kolem 270 pacientů. Nedá se určit přesný počet, jelikož dotazník byl anonymní, a ne každý pacient byl ochotný jej vyplnit.

Druhým dílčím cílem bylo zjistit, na které straně a která část dolní končetiny pacienty trápí. Z průzkumného šetření vyplynulo, že nejvíce měli pacienti problém s kolenním kloubem a nejčastěji měli daný problém na pravé straně.

Třetím dílčím cílem bylo zjistit, s jakým problémem pacienti přišli k lékaři a kterou ambulanci navštívili. Nejvíce pacientů chodilo během průzkumného měsíce k lékaři na kontrolu. Návštěvnost byla nejčetnější na ortopedické ambulanci, kterou navštěvují hlavně pacienti s bolestí.

Čtvrtým dílčím cílem bylo zjistit, jestli bylo potřeba pomoci sanitáře nebo jiného zkušeného pracovníka při výkonu a zda pacient dokáže porozumět jejich pokynům. Z dotazníkového šetření vyplynulo, že pacienti byli schopni vykonávat dané pokyny sami bez pomoci sanitáře nebo zkušeného pracovníka.

Posledním dílčím cílem bylo zjistit, jestli pomohlo pacientům TEP kyčelního a kolenního kloubu od bolesti. U obou TEP kloubů pacienti odpověděli, že operace, kterou podstoupili někdy v minulosti, jim zaručeně pomohla od bolesti, kterou měli před operací.

Hlavním cílem dotazníkového šetření bylo shromáždit informace od pacientů u snímkování dolní končetiny během jednoho měsíce. Získaná data z dotazníků dokazují, že RTG dolní končetiny je velmi častým výkonem v běžném provozu v praxi v okresní nemocnici.

Díky zpracování této bakalářské práce jsem si mohla zopakovat a ujasnit informace ohledně rentgenového záření, anatomii dolní končetiny a projekcí na snímkování dolní končetiny. Také jsem mohla spolupracovat s kolegy v nemocnici, kteří mi při nejasnostech u projekcí byli velmi nápomocní. Bylo by vhodné provést podobné dotazníkové šetření ohledně shromažďování informací od pacientů i v nějaké větší fakultní nemocnici a porovnat je s mými výsledky.

8 POUŽITÁ LITERATURA

8.1 Primární zdroje

FIALA, Pavel, Jiří VALENTA a Lada EBERLOVÁ, 2015. *Stručná anatomie člověka*. Univerzita Karlova: Karolinum. ISBN 978-80-246-2693-2.

FRANK, Eugenie, Bruce LONG a Barbora SMITH, 2012. *Merrill's Atlas of Radiographic Positioning and Procedures*. St. Louis: Mossby, Elsevier. ISBN 9780323073240.

HOLIBKA, Vladimír a Jiří NEČAS, 2019. *Anatomie a fyziologie lidského těla*. Praha: Grada Publishing. ISBN 978-80-271-0531-1.

HUDÁK, Radovan a David KACHLÍK, 2015. *Memorix anatomie*. 3. vydání. Praha: TRITON. ISBN 978-80-7387-959-4.

KACHLÍK, David, 2018. *Anatomie pro nelékařské zdravotnické obory*. Univerzita Karlova: Karolinum. ISBN 978-80-246-4058-7.

KUBINYI, Jozef, Jozef SABOL a Andrej VONDRÁK, 2018. *Principy radiační ochrany v nukleární medicíně*. Praha: Grada Publishing. ISBN 978-80-271-0168-9.

MALÍKOVÁ, Hana, 2019. *Základy radiologie a zobrazovacích metod*. Univerzita Karlova: Karolinum. ISBN 978-80-246-4036-5.

SEIDL, Zdeněk, Andrea BURGETOVÁ a Eva HOFFMANNOVÁ, 2012. *Radiologie pro studium i praxi*. Praha: Grada Publishing. ISBN 978-80-247-4108-6.

SÚKUPOVÁ, Lucie, 2018. *Radiační ochrana při rentgenových výkonech*. Praha: Grada Publishing. ISBN 978-80-271-0709-4.

8.2 Sekundární zdroje

GRIM, Miloš, Ondřej NAŇKA a Ivan HELEKAL, 2014. *Atlas anatomie člověka*. Praha: Grada Publishing. ISBN 978-80-247-4012-6.

POSPÍŠILOVÁ, Jana a Lucie UHLÍKOVÁ, 2014. *Folklor dětí a jeho etnologický výzkum*. Brno: Etnologický ústav AV ČR. ISBN 978-80-87112-82-3.

8.3 Ostatní

BLÁHOVÁ, Valentina, 2021. *Aktivity žen v prevenci karcinomu prsu,* Pardubice. Bakalářská práce, Univerzita Pardubice, Fakulta zdravotnických studií. Vedoucí práce Mgr. Ondřej Pleskot.

DOSTÁLOVÁ, Jana, 2021. *Vytvoření manuálu snímkování dolní končetiny,* Pardubice. Bakalářská práce, Univerzita Pardubice, Fakulta zdravotnických studií. Vedoucí práce Mgr. Zdeňka Vilasová, Ph.D.

PÁNKOVÁ, Olga, 2017. *Skiagrafické vyšetření dolní končetiny*, Brno. Bakalářská práce, Masarykova Univerzita, Lékařská fakulta. Vedoucí práce Petr Vítek.

SIGMUNDOVÁ, Helena, 2017. *Hodnocení soběstačnosti a bolesti u pacientů po implantaci kyčelního a kolenního kloubu*, Pardubice. Bakalářská práce, Univerzita Pardubice, Fakulta zdravotnických studií. Vedoucí práce Mgr. Marie Holubová, Ph.D.

9 PŘÍLOHY

Příloha A - Žádanka na rentgenový snímek.....81
Příloha B - Informovaný souhlas s ionizujícím zářením 82
Příloha C - První strana dotazníku.....84
Příloha D - Druhá strana dotazníku 85
Příloha E - Třetí strana dotazníku.....86

Příloha A - Žádanka na rentgenový snímek

Kód pojišťovny

IČP | Datum

Odbornost

požaduje díl A

Čís. dokladu

Poř. č.

provedl díl B

POUKAZ NA VYŠETŘENÍ / OŠETŘENÍ K

Pacient

Č. pojištěnce | Základní diagnóza

Var. symbol | Ostatní diagnózy

Kód náhrady

Odeslán ad:

Požadováno:

- ☐ Konsiliární vyšetření
- ☐ Vyšetření .....
- ☐ Ošetření .....

Doporučeno:

- ☐ Převzetí do péče .....
- ☐ Hospitalizace .....

Důvod požadavku (doporučení):

IČP

Odbornost

Var. symbol

	Datum	Kód	Poč.
1			
2			
3			
4			
5			
6			
7			
8			

Dne:

razítko a podpis

DITIS 115 006 1? Dodává DITIS, s.r.o., PS 31, Oldřichovice 24, 562 06 Ústí nad Orlicí, tel.: 465 524 027, fax + záznamník: 465 525 701, e-mail: ditis@ditis.cz, http://www.ditis.cz Tisk: KOVÁŘÍK, Česká Třebová

Poznámka:

Závažná anamnestická data:

Výsledky provedených vyšetření:

Diferenciálně diagnostická rozvaha:

Současná léčba, medikace včetně dávkování:

Zapůjčená dokumentace:

razítko a podpis požadujícího

ZP06k/2009

Příloha B - Informovaný souhlas s ionizujícím zářením

Nemocnice Břeclav, příspěvková organizace
U Nemocnice 3066/1, 690 02 Břeclav,
IČ: 00 390 780; Tel: + 420 519 315 111 fax +420 519 372 112

RTG VYŠETŘENÍ S VYUŽITÍM IONIZUJÍCÍHO ZÁŘENÍ
POUČENÍ O VÝKONU

Jméno a příjmení pacienta:.....r.č.:.....

Jméno a příjmení zákonného zástupce (opatrovníka)**:.....

Oddělení:.....

Prohlašuji, že jsem výše uvedeného pacienta srozumitelným způsobem informoval/a o jeho zdravotním stavu a důvodech léčby/ provedení výkonu a všech souvisejících skutečnostech.

V Břeclavi dne: ..... v hod.: .....

.....
Jméno, příjmení, titul a podpis poučení provádějícího lékaře
(indikující lékař)

Vážená paní, vážený pane,
rozhodl/a jste se, že provedení doporučeného výkonu svěříte našemu oddělení. Považujeme za svoji povinnost informovat Vás o výkonu srozumitelnou a pravdivou formou, ve které nezamlčujeme žádnou závažnou skutečnost. Personálem oddělení Vám budou poskytnuty informace týkající se prováděného vyšetření. Pokud Vám něco nebude jasné, obraťte se na přijímacího nebo ošetřujícího lékaře, nebo primáře oddělení, kteří Vám rádi podají podrobnější vysvětlení. Děkujeme Vám za důvěru. Prosíme Vás, abyste si bedlivě pročetl/a a doplnil/a informaci, že jste se s obsahem poskytnutých informací seznámil/a a dáváte souhlas k výkonu.

Souhlas pacienta s vyšetřením s využitím ionizujícího záření

Vyšetření: .....

Datum vyšetření:.....
Označte X
Jsem gravidní ☐ **Nejsem gravidní** ☐ **Můžu být gravidní** ☐

Váha.....**kg** **Výška**.....**cm**

Souhlas pacienta (nebo zákonného zástupce/opatrovníka):
Při plném vědomí stvrzuji svým podpisem, že jsem byl/a podrobně a srozumitelně informován/a o plánovaném výkonu a o všech souvisejících skutečnostech, zejména o možných variantách, postupech, následcích a komplikacích. Byl/a jsem rovněž upozorněn/a na eventuelní nutnost výkon rozšířit nebo modifikovat v závislosti na aktuálním stavu a okolnostech. Měl/a jsem možnost položit doplňující otázky, které mi byly srozumitelně zodpovězeny, a bylo mi umožněno vše si řádně rozvážit. Poskytnuté poučení považuji za dostatečné, nemám další dotazy.

V Břeclavi dne: ..... v hod.: ..... Podpis: .....
pacient (zákonný zástupce/opatrovník)

Souhlas radiologického lékaře s indikací: .....
Jméno, příjmení, titul a podpis lékaře

Použité ochranné pomůcky: ☐ **zástěra** ☐ **límec** ☐ **ochrana gonád**

Expoziční hodnoty (v případě když se liší od expoziční tabulky) **Pro skiagrafii**

oblast	projekce	kV	mAs	vzdálenost OF	expoz. aut.	ohnisko	formát

Expoziční hodnoty (v případě když se liší od expoziční tabulky) **Pro skiaskopii**

oblast	projekce	kV skiaskop	mAs skiaskop

Poznámka:
RRA *(který vyšetření provedl)* : .....
Jméno, příjmení, titul a podpis

Nesouhlas pacienta s vyšetřením (nebo zákonného zástupce/opatrovníka):

Po podrobném vysvětlení a objasnění jsem navrhovaný výkon odmítl/a. Byl/a jsem dostatečně informován/a o svém zdravotním stavu, možných nepříznivých následcích a rizicích, které pro mě mohou v důsledku odmítnutí výkonu nastat.
Při plném vědomí stvrzuji svým podpisem, že jsem byl/a podrobně a srozumitelně informován/a o shora uvedených skutečnostech, kterým jsem plně porozuměl/a. Měl/a jsem možnost položit doplňující otázky, které mi byly srozumitelně zodpovězeny, a bylo mi umožněno vše si řádně rozvážit. Poskytnuté poučení považuji za dostatečné, nemám další dotazy. Přes toto výslovné poučení odmítám výkon vyšetření s využitím ionizujícího záření.

V Břeclavi dne: ..... v hod.: ..... Podpis: .....
pacient (zákonný zástupce/opatrovník)

Pacient se odmítl / nemohl s ohledem na svůj zdravotní stav* z důvodu: .....

.....

.....

podepsat, svou vůli však projevil takto:

.....

.....

Jméno a příjmení svědka (zdravotnický pracovník): ..... Podpis: .....

---

* nehodící se škrtněte
** u osob nezletilých, pacientů s omezenou svéprávností

Příloha C - První strana dotazníku

Vážená respondentko, vážený respondente,

Mé jméno je Adéla Švecová a jsem studentkou závěrečného ročníku oboru Radiologický asistent na Fakultě zdravotnických studií Univerzity Pardubice.

Obracím se na Vás s prosbou, abyste vyplnili tento krátký dotazníku. Dotazník je dobrovolný a anonymní, a proto Vás žádám o pravdivé vyplnění odpovědí.

Předem mnohokrát děkuji za Váš čas a za Vaši spolupráci.

---

1. **Jaké je Vaše pohlaví?**
   A) Muž
   B) Žena
   C) Jiné

2. **Jaký je Váš věk?**
   A) do 18 let
   B) 19-30 let
   C) 31-45 let
   D) 46-60 let
   E) 61 let a více

3. **Která část dolní končetiny Vás bolí?**
   A) Nárt
   B) Patní kost
   C) Hlezenní kost
   D) Holenní kost
   E) Kolenní kloub
   F) Stehenní kost
   G) Kyčelní kloub

4. **Se kterou končetinou máte problém?**
   A) Pravá
   B) Levá

Příloha D - Druhá strana dotazníku

5. **S jakým problémem jste přišel/přišla k lékaři?**
   A) Úraz
   B) Kontrola
   C) Bolest
   D) Jiné

(Otázka č. 6 a 7 jen pro ty, co odpověděli v předchozí otázce na „bolest“)

6. **Po jaké době od začátku bolesti jste navštívil/a lékaře?**
   A) Do jednoho týdne
   B) Do dvou týdnů
   C) Po dvou týdnech

7. **Byla to bolest akutní (náhlá) nebo chronická (dlouhotrvající)?**
   A) Akutní
   B) Chronická

8. **Která ambulance vás zasílá?**
   A) Chirurgická ambulance
   B) Ortopedická ambulance
   C) Praktický lékař

9. **Myslíte si, že při vyšetření budete potřebovat asistenci (sanitář, rodinný příslušník)?**
   A) Ano
   B) Ne

10. **Jste schopen/schopna sám/sama porozumět pokynům radiologického asistenta při snímkování?**
    A) Ano
    B) Ne

Příloha E - Třetí strana dotazníku

11. Máte TEP (totální endoprotézu) kyčelního kloubu?

A) Ano

B) Ne

(Otázka č. 12 jen pro ty, co odpověděli v předchozí otázce „ano“)

12. Pomohlo Vám TEP kyčelního kloubu od bolesti?

A) Ano

B) Ne

13. Máte TEP (totální endoprotézu) kolenního kloubu?

A) Ano

B) Ne

(Otázka č. 14 jen pro ty, co odpověděli v předchozí otázce „ano“)

14. Pomohlo Vám TEP kolenního kloubu od bolesti?

A) Ano

B) Ne